HANDBUCH
DER
KRIEGSCHIRURGISCHEN TECHNIK

Gekrönte Preisschrift

von

Dr. FRIEDRICH ESMARCH

Dritte Auflage

II
OPERATIONSLEHRE

22102172607

Med
K42929

19 Je 225

H. xL
19/e

Dr. Friedrich Esmarch,

Kriegschirurgische Technik.

II.

42600

Handbuch

der

Kriegschirurgischen Technik.

Eine gekrönte Preisschrift

von

Dr. Friedrich Esmarch,

Professor der Chirurgie und Director der chirurgischen Klinik an der Universität Kiel, Geheimer Medicinal-Rath, Generalarzt I. Klasse, Comthur des kgl. Preussischen Kronenordens, Comthur des kgl. Schwedischen Nordsternordens, Comthur des kais. kgl. Oesterreichischen Franz-Joseph-Ordens mit dem Stern, Comthur des kais. Russischen Stanislaus-Ordens mit dem Stern, Comthur des kgl. Rumänischen Ordens der Krone von Rumänien mit dem Stern, Comthur des Ordens der Württembergischen Krone, Comthur des kgl. Dänischen Dannebrog-Ordens, Ritter des k. k. Oesterreichischen Ordens der eisernen Krone 3. Kl., des kais. Russischen Annen-Ordens 3. Kl., des kais. Türkischen Medjidje-Ordens 3. Kl., Inhaber des Schlesw.-Holst. Erinnerungskreuzes für 1848–49, der Kriegsdenkmünze für 1864, der Kriegsdenkmünze für 1870–71, des Sächsischen Erinnerungskreuzes für 1870–71, des Bronze-Kreuzes der Französischen Gesellschaft zur Pflege verwundeter und erkrankter Krieger, Ehrenmitglied des Oesterreichischen patriotischen Hilfsvereins für verwundete Krieger, des Englischen Johanniter-Ordens von Jerusalem, der Académie Royale de Médecine de Belgique, der Clinical Society of London, der American Surgical Association, der Finnischen medicinischen Gesellschaft, correspondirendes Mitglied der Société de Chirurgie in Paris, desgleichen des ärztlichen Vereins in München, der kgl. Gesellschaft der Aerzte in Budapest, des Vereins zur Beförderung der medicinischen Wissenschaften in Niederländisch-Indien, der Edinburgh Medico-chirurgical Society, der Société Royale des sciences médicales et naturelles de Bruxelles, Mitglied der kais. Leopoldinisch-Carolinischen Deutschen Akademie der Naturforscher, Vorsitzender des Deutschen Samariter-Vereins.

Motto: **Kurz und bündig.**

Ärztlicher Verein K. B.

K. MINERALOGISCHE BIBLIOTHEK

II. Theil.

Operationslehre.

Mit **358** Holzschnitten.

Dritte Auflage.

Kiel.

Lipsius & Tischer.

1885.

(14772584

Alle Rechte, besonders das der Uebersetzung in fremde Sprachen,
behält sich der Verfasser vor.

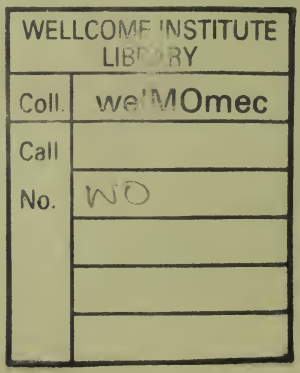

Druck von August Grimpe in Hannover.

Inhalt des zweiten Bandes.

Seite

Chloroformnarkose 169
Behandlung septischer Wunden (Secundäre Antiseptik) 176
Behandlung der complicirten Verletzungen der Knochen und Gelenke . . 182
Indicationen für die Amputation 184
Die fixirenden Verbände bei complicirten Fracturen u. Gelenkverletzungen 185
Die Entfernung von Fremdkörpern aus Wunden 186
Sehnennaht 194
Nervennaht 194
Behandlung der Gefässverletzungen (Blutstillung) 195
Die directe Compression der Wunde 195
Styptica 196
Glüheisen 197
Die Compression des Hauptarterienstammes 197
Die künstliche Blutleere 205
Dauernde Blutstillung 218
Directe Unterbindung 218
Die Unterbindung des Arterienstammes oberhalb der Wunde (indirecte Unterbindung nach Hunter) 222
Regeln für die Unterbindung der einzelnen Arterienstämme 229
Unterbindung der linken Arteria Carotis communis in der Höhe des Ligam. cricothyreoideum 229
Unterbindung der linken Arteria Carotis communis zwischen beiden Köpfen des m. sternocleidomastoideus 230
Unterbindung der Arteria lingualis 231
Unterbindung der Arteria subclavia in der linken fossa supraclavicularis 232
Unterbindung der Arteria subclavia in der linken fossa infraclavicularis 233
Unterbindung der Arteria axillaris in der rechten Achselgrube . . . 234
Unterbindung der Arteria brachialis in der Mitte des rechten Oberarmes 225
Unterbindung der Arteria brachialis in der rechten Ellbogenbeuge (Art. anconaea) 235
Unterbindung der Arteria radialis im oberen Dritttheil des rechten Vorderarmes 236
Unterbindung der Arteria ulnaris im oberen Dritttheil des rechten Vorderarmes 236
Unterbindung der Arteria radialis oberhalb des rechten Handgelenkes 237

Seite
Unterbindung der Arteria ulnaris oberhalb des rechten Handgelenkes 237
Unterbindung der Bauchaorta unterhalb des Abganges der Art. renales 238
Unterbindung der Arteria iliaca communis (links) 238
Unterbindung der Arteria iliaca externa (rechts) 240
Unterbindung der Arteria femoralis unter dem ligamentum Poupartii (rechts) 241
Unterbindung der Arteria femoralis unterhalb des Abganges der Art. profunda (an der unteren Spitze der trigonum ileo-femorale) (rechts) 242
Unterbindung der Arteria femoralis in der Mitte des Oberschenkels (hinter dem m. sartorius) (rechts) 242
Unterbindung der Arteria poplitea (rechts) 243
Unterbindung der Arteria tibialis antica oberhalb der Mitte des Unterschenkels (links) 244
Unterbindung der Arteria tibialis postica oberhalb der Mitte des Unterschenkels (rechts) 245
Unterbindung der Arteria tibialis antica im unteren Dritttheil des Unterschenkels (links) 246
Unterbindung der Arteria tibialis postica hinter dem malleolus internus (rechts) 247
Der Aderlass (Venaesectio, Phlebotomie) 248
Die Transfusion 250
Die Absetzung der Glieder (Amputation und Exarticulation) 254
Allgemeine Regeln für die Amputationen 254
Vorbereitungen 254
Durchschneidung der Weichtheile 254
Der einzeitige Zirkelschnitt 254
Der zweizeitige oder doppelte Zirkelschnitt 256
Der Hautlappenschnitt 259
Die Muskellappenschnitte 261
Das Absägen der Knochen 262
Die Vereinigung der Wunde 266
Allgemeine Regeln für die Exarticulationen 267
Amputationen und Exarticulationen an der oberen Extremität 268
Exarticulation der dritten Phalanx der Finger 268
Exarticulation der zweiten Finger-Phalanx 269
Exarticulation der Finger im Metacarpo-Phalangeal-Gelenk . . . 269
Ovalairschnitt 269
Lappenschnitt 271
Exarticulation des Daumens im Carpalgelenk 271
Ovalairschnitt 271
Seitenlappenschnitt 272
Exarticulation der vier letzten Metacarpalknochen mit Erhaltung des Daumens 273

Seite

Exarticulatiou im Handgelenke 274
Zirkelschnitt 274
Lappenschnitt 275
Radiallappenschnitt 276
Amputation des Vorderarmes 277
Exarticulation im Ellbogengelenk 280
Zirkelschnitt 280
Lappenschnitt 282
Amputation des Oberarmes 282
Exarticulation des Armes im Schultergelenk 286
Lappenschnitt 286
Zirkelschnitt 288
Amputationen und Exarticulationen an der unteren Extremität . . . 290
Exarticulation der Zehen 290
Exarticulation sämmtlicher Zehen in den Phalango-Metatarsalgelenken 290
Amputation aller Metatarsalknochen 291
Exarticulation der grossen Zehe sammt ihrem Metatarsalknochen 292
Exarticulation der fünften Zehe sammt ihrem Metatarsalknochen 293
Exarticulation in den Tarso-Metatarsalgelenken nach Lisfranc . . 293
Exarticulation im Tarsus nach Chopart 296
Exarticulation des Fusses unter dem Talus nach Malgaigne . . . 298
Exarticulation des Fusses nach Syme 300
Exarticulation des Fusses nach Pirogoff 304
Modification des Pirogoff'schen Verfahrens nach Günther . . . 305
Modification des Pirogoff'schen Verfahrens nach Le Fort . . . 307
Amputation des Unterschenkels 309
Exarticulation des Unterschenkels im Kniegelenk mit dem Zirkelschnitt 313
Exarticulation des Unterschenkels im Kniegelenk mit dem Lappenschnitt 315
Amputation des Oberschenkels 317
Exarticulation des Oberschenkels 320
Mit vorderem grossen und hinterem kleineren Lappen nach Manec 320
Mit dem Zirkelschnitt 323
Reamputation 326
Die Indicationen für die operativen Eingriffe nach den Verletzungen der grösseren Gelenke 327
Verletzungen des Handgelenkes 327
Verletzungen des Ellbogengelenkes 328
Verletzungen des Schultergelenkes 328
Verletzungen des Fussgelenkes 329

Seite
Verletzungen des Kniegelenkes 330
Verletzungen des Hüftgelenkes 330
Die Resection der Gelenke 331
Allgemeine Regeln für die Resectionen 331
Resection der unteren Gelenkenden des radius und der ulna 336
Die totale Resection des Handgelenkes 341
Resection des Ellbogengelenkes nach Liston 344
Subperiostale Resection des Ellbogengelenkes nach v. Langenbeck . . 347
Resection des Ellbogengelenkes nach Hueter 348
Resection des Schultergelenkes 350
Die subperiostale oder subcapsuläre Resection des Schultergelenkes . 353
Resection des Gelenkkörpers der Scapula 354
Resection des Fussgelenkes 355
Die osteoplastische Resection im Tarsus 361
Resection des Kniegelenkes 363
Die subperiostale oder subcapsulaire Resection des Kniegelenkes . . . 367
Drainage des Kniegelenkes 370
Resection des Hüftgelenkes 371
Subperiostale Resection des Hüftgelenkes 373
Die Resection des Schenkelkopfes 376
Die Resection am Schädeldach (Trepanation) 378
Die Eröffnung der Brusthöhle (Thoracocenthese) 384
Die Rippenresection 387
Die Darmnaht 388
Darmresection und zirkulaire Darmnaht 391
Der Harnröhren- und Blasenschnitt 394
Die Tracheotomie 397
Die Einspritzung unter die Haut (hypodermatische Injection) 401
Operationen bei künstlicher Beleuchtung 402

II.

Operationslehre.

Die Chloroformnarkose.

1. Bei jeder grösseren Operation, sowie bei jeder langdauernden schmerzhaften Untersuchung sollte der Patient durch **Einathmung von Chloroform** (Simpson 1847) unempfindlich gemacht werden.

2. Da dieses wundervolle Mittel aber unter Umständen lebensgefährlich werden kann, so müssen bei Darreichung desselben gewisse **Vorsichtsmaassregeln** beobachtet werden.

3. Der zu Chloroformirende sei **nüchtern** (nehme drei bis vier Stunden vorher keine Nahrung zu sich), **liege** während der Operation auf dem **Rücken** oder auf der **Seite**, **nicht** auf dem **Bauche** (weil dadurch das Athmen erschwert ist), darf auch **nicht sitzen** (weil im Sitzen leichter Ohnmacht eintritt; die meisten Todesfälle sind bei kleineren Operationen, bei denen man die Patienten sitzen liess, vorgekommen).

4. Kurz vor Beginn des Chloroformirens macht man eine subcutane **Injection von Morphium** (0,01—0,02), wodurch der Patient ruhiger und die Narkose beschleunigt wird. Auch pflegen in Folge dessen die nach dem Erwachen auftretenden Wundschmerzen wesentlich geringer zu sein (**Morphium-Chloroformnarkose**).

5. Alle **beengenden** Kleidungsstücke müssen **entfernt** werden, so dass Hals und Brust frei und der Bauch leicht zugänglich ist.

6. Während des Chloroformirens muss der **Puls** und die **Respiration** stets **beobachtet** werden. (Wenn Assistenten in genügender Zahl vorhanden sind, lasse man die Respiration von dem, der das Chloroform darreicht, den Puls von den beiden Assistenten, welche die Arme festhalten, controlliren.)

7. Die **Chloroformdämpfe**, welche man einathmen lässt, müssen mit **atmosphärischer Luft** reichlich **gemischt** sein. Das Aufdrücken eines mit Chloroform begossenen dichten Tuches oder Schwammes auf Mund und Nase ist gefährlich. Viel zweckmässiger ist ein Drahtgestell (Drahtmaske), welches mit einem Stücke Wollen-Tricot überzogen ist, auf welches das Chloroform tropfenweise gegossen wird, z. B. der vom Verfasser vereinfachte Skinner'sche **Apparat** mit der dazu gehörigen **Tropfflasche** (Fig. 290), welche nebst der Zungenzange in einem Lederfutteral verpackt, leicht in der Tasche mitgenommen werden kann. Durch den Tricot-Ueberzug wird bei jedem Athem-

zuge hinlänglich atmosphärische Luft mit eingesogen. Man hüte sich, das Chloroform so reichlich aufzugiessen, dass es von der Innenfläche des Tricots abtropft; auch darf man es nicht vorbei, auf die Gesichtshaut oder gar in die Augen giessen, wo es heftige Entzündungen erregen kann. Die Drahtmaske darf nicht sogleich fest aufgelegt, sondern muss anfangs allmählig dem Munde genähert werden.

Fig. 290.

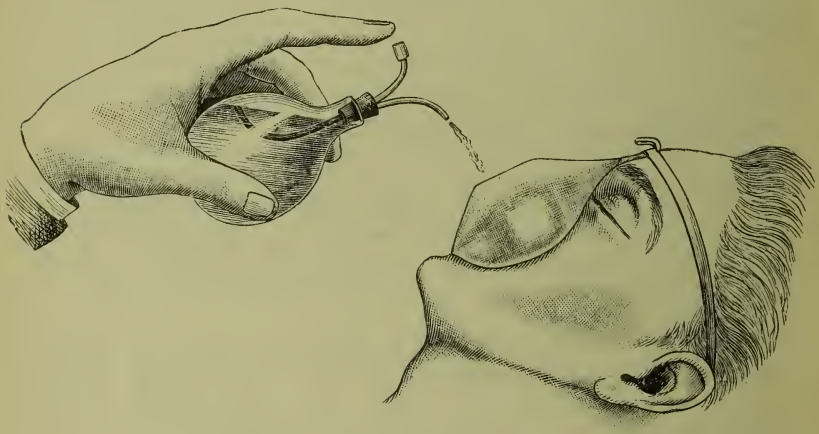

Esmarch's Chloroformapparat.

8. Das Chloroform ruft gewöhnlich zuerst eine rauschähnliche Aufregung, das **Stadium der Excitation**, hervor, welcher nach längerer oder kürzerer Zeit ein **Stadium der Toleranz** folgt, in welchem nach und nach die Bewegungen aufhören und mit dem Bewusstsein die Sensibilität erlischt, am spätesten auf der Cornea und der Nasenschleimhaut. Dass die Narkose tief und vollständig sei, kann man daran erkennen, dass Berührungen dieser Theile keine Reflexbewegungen mehr auslösen.

9. Das Chloroform wirkt aber auch **lähmend** auf die vasomotorischen Centren in der Medulla oblongata und auf die im Herzen selbst liegenden motorischen Ganglien und schwächt dadurch sowohl die Respiration als die Herzbewegung. Die Athemzüge werden also schleuniger und flacher, der Puls kleiner und schwächer. In Folge dessen wird das Blut dunkler, venöser, weil es mehr Kohlensäure behält. Der Blutdruck sinkt, die Körpertemperatur wird niedriger, der Stoffwechsel verlangsamt.

10. Treten nun Umstände hinzu, welche die Respiration oder die Herzthätigkeit noch mehr beeinträchtigen, so wird der Zustand lebensgefährlich und erfordert schleunige und zweckmässige **Hülfsleistungen.**

11. Ein **plötzlicher Stillstand** der **Athem-** und **Herzbewegung** kann gleich im ersten Stadium in Folge der Einathmung von concentrirten Chloroformdämpfen eintreten (wahrscheinlich aufzufassen als **Reflexhemmung** von Seiten des Vagus, hervorgerufen durch die Reizung der Endigungen des Trigeminus auf der Nasen- und Mundschleimhaut).

Unter stürmischen convulsivischen Muskelbewegungen hört nach einigen stertorösen Athemzügen plötzlich das Athmen ganz auf, die Bauchwand sinkt ein und wird bretthart, der Puls wird erst langsam, dann unfühlbar, das Gesicht färbt sich dunkelroth, die Kiefer werden fest aufeinandergepresst, die Zunge wird krampfhaft nach hinten gezogen und drückt die Glottis zusammen (**spastische Asphyxie**).

12. Im **Stadium der tiefsten Toleranz** wird nicht selten der Lufteintritt in die Trachea dadurch behindert, dass in Folge der Erschlaffung aller Muskeln die Zunge gegen die hintere Rachenwand sinkt und die Glottis mechanisch verschliesst. Bei alten Leuten kommt es auch vor, dass durch die Inspirationen die geschlossenen schlaffen Lippen wie Ventilklappen gegen die zahnlosen Kiefer und die schlaffen Nasenflügel gegen das Septum gezogen werden und den Lufteintritt verhindern. In beiden Fällen wird die Respiration schwer und schnarchend, die Gesichtsfarbe bläulich, das Blut sehr dunkelfarbig, der Puls unregelmässig und schwach (**paralytische Asphyxie**).

Dieser Zufall ist um so gefährlicher, als die Erstickungserscheinungen nicht so stürmisch eintreten, in kurzer Zeit aber das schon sehr venöse Blut mit Kohlensäure ganz überladen wird.

13. Der gefährlichste Zufall, der in allen Stadien der Chloroformwirkung eintreten und raschen Tod zur Folge haben kann, ist die plötzliche **Erlahmung der Herzthätigkeit** (Syncope). Der Puls wird dabei rasch unfühlbar und während das Athmen noch eine Zeit lang, wenn auch flach und unregelmässig, fortdauert, wird das Gesicht todtenblass, die Pupille weit und starr, der Unterkiefer sinkt herab. Die Blutung aus der Operationswunde hört auf. Ein solcher Collaps kann bei schwächlichen, zur Ohnmacht geneigten Individuen unter dem Einflusse der Angst gleich beim Beginn der Narkose eintreten, kommt aber vorzugsweise bei **akuter** (nach schweren, mit grossem Blutverluste verbundenen, Verletzungen) und **chronischer Anaemie**, und vor Allem bei Degeneration des Herzmuskels (Fett-

herz, Atherose des Aortensystems, Säuferdyskrasie), welche zur frühzeitigen Erschöpfung seiner Thätigkeit disponirt, vor.

Man muss deshalb bei derartigen Patienten besonders vorsichtig sein und sollte immer, ehe man das Chloroform anwendet, das Herz untersuchen. Leider lässt sich die fettige Degeneration des Herzens in manchen Fällen nicht mit Sicherheit diagnosticiren.

14. Sobald Zufälle dieser Art in der Chloroformnarkose sich einstellen, muss man **sofort den Chloroformapparat entfernen** und die **stockende Respiration und Herzthätigkeit wieder in Gang zu bringen** suchen.

15. **Bei der Asphyxie** öffne man sogleich den Mund und hebe den Unterkiefer mit beiden Händen, deren Zeigefinger hinter die aufsteigenden Aeste desselben gesetzt werden, so nach vorne, dass die untere Zahnreihe vor die obere tritt (unvollkommene Luxation) (Fig. 291). Durch diesen Handgriff wird das Zungenbein, die Zungen-

Fig. 291.

Vorschieben des Unterkiefers bei paralytischer Asphyxie in der Chloroformnarkose.

wurzel und die Epiglottis nach vorne gezogen, so dass der Eingang des Kehlkopfes frei wird.

Lässt sich das wegen krampfhafter Muskelspannung nicht ausführen, so dränge man die Zahnreihen mit einem Dilatator auseinander, ergreife die Zungenspitze mit den Fingern oder mit einer Zungenzange (Fig. 292) und ziehe dieselbe so weit als möglich aus dem Munde heraus.

Fig. 292.

Hervorziehen der Zunge bei spastischer Asphyxie.

16. Bleibt die Respiration trotzdem erschwert und rasselnd, so kann das davon abhängen, dass Schleim oder Blut auf der Stimmritze liegt. Man entfernt dasselbe mit einem Schwämmchen, welches man mit einer Kornzange bis zum Kehlkopf einführt.

17. **Stockt die Athmung ganz**, so muss sofort die **künstliche Respiration** ins Werk gesetzt werden, am besten nach Silvester's Methode. Während die Zunge vorwärts gezogen bleibt oder durch einen Gummiring auf dem Kinn festgehalten wird, stellt man sich hinter den liegenden Kranken, erfasst beide Arme unter dem Ellbogen, zieht sie aufwärts bis über den Kopf des Patienten hinauf, hält sie so zwei Secunden lang aufwärts gestreckt, führt sie dann wieder abwärts und drückt die Ellbogen, sanft aber fest, zwei Secunden lang vorne gegen die Seiten der Brust, den linken mehr medianwärts gegen die Herzgegend. Dies Auf- und Abwärtsbewegen der Arme wiederholt man etwa fünfzehn Mal in der Minute ruhig und taktmässig so lange, bis wieder spontane Athembewegungen sich einstellen (Fig. 293 u. 294).

18. Auch durch **gewisse Hautreize** können auf reflectorischem Wege die Respirationsbewegungen hervorgerufen oder befördert werden. Zu den wirksamsten gehören: Das Schlagen der Brust und des Bauches mit einem nassen Handtuch, das Bespritzen der Magengegend mit kaltem Wasser, das Reiben des Nackens mit Eis oder Schnee, das Einspritzen von kaltem Wasser in die Nase, das Einschieben eines Eiszapfens in den After, die Reizung der Nasenschleimhaut durch den elektrischen Strom.

Fig. 293.

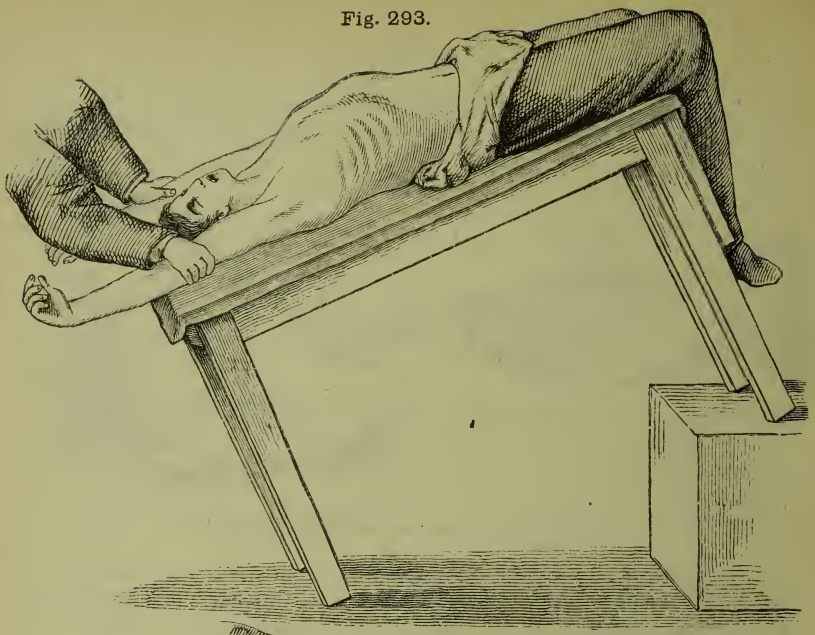

Fig. 294.

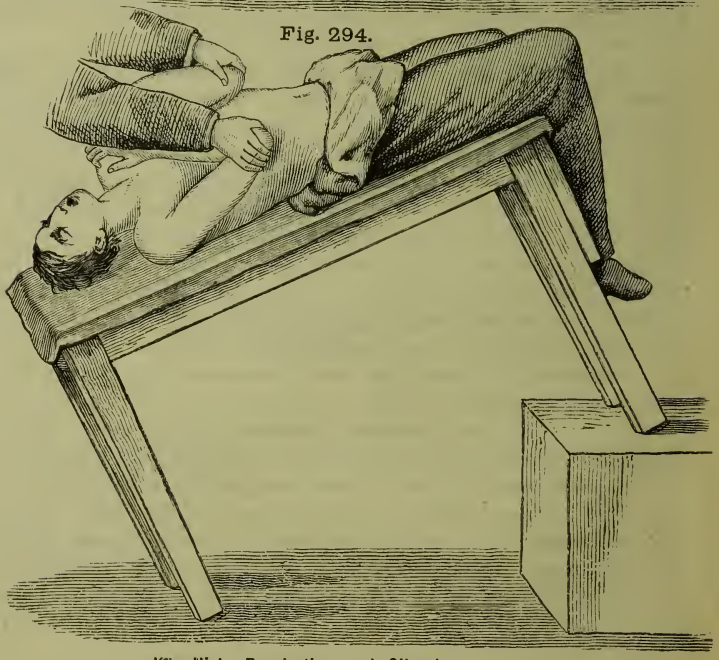

Künstliche Respiration nach Silvester.

19. Tritt **Syncope** ein, so ist gleichfalls die künstliche Respiration sofort einzuleiten. Hier ist es von Wichtigkeit, den **Kopf niedrig** und den **Unterkörper hoch** zu lagern, was man am einfachsten dadurch erreicht, dass man das Fussende des Tisches, auf dem der Kranke liegt, höher stellt (s. Fig. 293 u. 294) (Inversion nach Nélaton).

Es wird dadurch der Abfluss des stockenden Blutes aus dem rechten Herzen und der Zufluss desselben zum Gehirn gefördert. Aus demselben Grunde muss man bei der Compression der Brust den linken Ellbogen jedesmal **kräftig gegen die Herzgegend andrücken.**

Stellen sich die Athem- und Herzbewegungen nicht bald wieder ein, so darf man seine Bemühungen nicht zu früh aufgeben. Es sind Fälle bekannt, in denen es nach drei bis vier Stunden lang fortgesetzter künstlicher Respiration noch gelang, das entflohene Leben zurückzurufen.

20. In solchen Fällen kann man auch versuchen, durch **electrische Reizung** die Inspirationsmuskeln wieder in Bewegung zu setzen, indem man die beiden Electroden eines Inductionsapparates in die Oberschlüsselbeingruben hinter dem äusseren Rand der beiden Kopfnicker fest eindrückt, so dass die beiden Nervi phrenici und die übrigen Inspirationsnerven des Plexus brachialis von dem Strome getroffen werden.*)

21. Stellt sich während der Narkose **Erbrechen** ein, so drehe man sogleich den Kopf auf die gesunde Seite, damit nicht von dem Erbrochenen etwas in die Luftwege oder auf die Wunde gelange.

22. Bei **grosser Erschöpfung** und Herzschwäche gebe man dem Patienten kurz vor dem Beginn der Narkose ein Glas starken Weines.

23. Bei **grosser Aufregung** im ersten Stadium darf man nicht zu viel Gewalt anwenden, um den Patienten zu bändigen. Besser ist es, ihm etwas mehr Morphium subcutan zu injiciren.

---

*) Die von Steiner empfohlene **Electropunctur des Herzens** ist nicht zu empfehlen und dürfte auch schwerlich mehr leisten, als die directe Compression der Herzgegend bei der künstlichen Respiration. Wohl aber kann man in verzweifelten Fällen die subcutane Injection von Strychnin (0,002 bis 0,006) versuchen (Liebreich).

Behandlung septischer Wunden.

(Secundäre Antiseptik.)

Alle Wunden, welche nicht durch aseptische Instrumente und unter antiseptischen Cautelen hervorgebracht wurden, sind als septische, der Infection verdächtig, zu betrachten und demgemäss zu behandeln, d. h. zu desinficiren.

Einfache Schusswunden, welche einen Körpertheil ganz durchdringen, können in der Regel als aseptische angesehen werden, weil durch die Erhitzung im Laufe alle der Kugel etwa anhaftenden Infectionsträger unschädlich gemacht, zerstört worden sind.

Die Erfahrung lehrt auch, dass viele derartige Schusswunden bei einfacher antiseptischer Occlusion, unter aseptischem Schorfe, ohne Entzündung und Eiterung heilen, wenn nicht durch die Untersuchung mit unreinen Fingern oder Instrumenten noch septische Stoffe in den Wundkanal hineingebracht sind.

Aus demselben Grunde können **Kugeln**, welche im Körper stecken geblieben sind, ohne Entzündung und Eiterung zu erregen, einheilen, selbst wenn sie auf ihrem Wege Knochen, Gelenke oder andere wichtige Organe verletzt haben.

Hat aber die Kugel Stücke von der Kleidung oder andere Dinge, an denen Infectionsträger haften, mit in die Wunde hineingerissen, so werden diese in den meisten Fällen früher oder später Entzündung und Eiterung hervorrufen.

Da man dies aber der Wunde von aussen nicht ansehen kann, so ist es rathsam, alle Schusswunden, welche nicht mit starker Blutung, beträchtlicher blutiger Infiltration, starker Zertrümmerung der Knochen und Gelenke complicirt sind, zunächst als aseptische zu betrachten, d. h. **sich jeder Untersuchung des Wundkanals zu enthalten** und nur einen **antiseptischen Occlusionsverband** anzulegen.

Die **einfache antiseptische Occlusion** besteht darin, dass man die Umgebung der Wunde, wenn möglich, sorgfältig reinigt und desinficirt, dann einen antiseptischen Deckverband (Sublimatgaze, Torfpolster, Jodoformpulver etc.) auf die Wunde legt und den verletzten Körpertheil so gut als möglich unbeweglich stellt (Tücherverbände, Schienen, Gipsverbände, Lagerungsverbände). Legt man wegen einer (einfachen) Schussfractur einen Gipsverband an, so muss man auf die Wunden einen antiseptischen Tupfer legen, um jederzeit an der richtigen Stelle ein Fenster einschneiden zu können.

Wunden mit so bedeutendem Hautverlust, dass sie sich nicht durch die Naht vereinigen oder plastisch verschliessen lassen (Granat-

splitter, grobes Geschütz, Maschinenverletzung), bedeckt man mit einem antiseptischen Verbandstoff (Sublimatmull, Jodoformmull, Sublimat-Torfkissen), unter welchem es zur aseptischen Eiterung und Granulationsbildung kommt.

Alle frischen Wunden, welche offenbar **verunreinigt** sind, und alle anfangs für aseptisch gehaltenen, bei denen sich **Erscheinungen der Sepsis** (reichliche Wundsecretion, Schmerzhaftigkeit und Schwellung der Wundgegend, Entzündung, Eiterung, Wundfieber) eingestellt haben, müssen sofort einer **gründlichen Desinfection** unterworfen werden (**secundäre Antiseptik**) und dieselbe muss um so energischer sein, je drohender die septischen Erscheinungen aufgetreten sind.

Fig. 295.



Geschlossen. Geöffnet.

Roser's Sperrzange.

Es kommen hier dieselben Grundsätze zur Anwendung, welche für die primäre antiseptische Wundbehandlung gelten, und da die Eingriffe, welche hier nöthig werden, meist recht schmerzhaft sind, so ist es rathsam, die Verwundeten auf den Operationstisch zu legen und zu chloroformiren, damit man nicht durch das Jammern und die Unruhe derselben verhindert werde, mit voller Energie die Desinfection vorzunehmen.

Wie bei allen Operationen, beginnt man mit der sorgfältigen Reinigung und Desinfection der ganzen Umgebung der Wunde, sperrt, wenn es sich um Wunden der Extremitäten handelt, nach senkrechter Erhebung derselben den arteriellen Zufluss durch die elastische Umschnürung ab, erweitert die Wunde durch ausgiebige Spaltung der Haut und durch Auseinanderdrängen der tieferliegenden Weichtheile mit dem Finger, der Kornzange oder der Sperrzange (Fig. 295) und zieht sie mit

Hülfe von Wundhaken (Fig. 296—299) so weit auseinander, dass die ganze innere Verletzung dem Auge zugänglich wird.

Fig. 296. Fig. 297. Fig. 298. Fig. 299.

Volkmann's scharfer Haken. Kleinerer stumpfer Haken nach v. Langenbeck. Grösserer Improvisirter Wundhaken.

Mit dem Finger, mit Tupfern und Schwämmen und mit dem scharfen Löffel (Fig. 300) werden zunächst **alle Blutgerinnsel** (und

Fig. 300.



Scharfer Löffel.

Granulationen) ausgeschabt, alle blutig oder eitrig infiltrirten Gewebsfetzen und Zellgewebsschichten und alle zerquetschten Muskelpartien mit Pinzette, Scheere und Messer abgetragen, alle fremden Körper (Kugeln, Kleiderfetzen, lose Knochensplitter, Erde, Schmutz) fortgenommen, mit dem Finger dringt man in alle Taschen, Ausbuchtungen der Wundhöhle ein und macht am Ende derselben Einschnitte durch die Fascie und Haut (Knopflöcher), um Drainröhren einlegen zu können.

Darnach wird eine gründliche Auswaschung und Ausspülung der Wundhöhle vorgenommen mit antiseptischen Lösungen, die um so stärker sein müssen, je weiter die Sepsis bereits vorgeschritten ist.

In leichteren Fällen genügen die schwachen Carbol- (3 %) oder Sublimat-Lösungen (1:5000); in den schwereren muss man stärkere Lösungen von Carbolsäure (5 %) oder Sublimat 1 ‰ oder die 8 % Chlorzinklösung in Anwendung bringen.

Dann werden überall und namentlich in die Schusskanäle so viele Drainröhren eingelegt, dass die Ableitung der Wundsecrete aus allen Theilen der Wunde gesichert erscheint, und darnach werden die Hautschnitte wieder zum grossen Theile, aber nicht allzu fest zugenäht.

Darnach folgt ein antiseptischer Compressionsverband, am besten aus Krüllmull, der so lange liegen bleibt, bis man die Drainröhren wieder entfernen will, was möglichst bald geschehen sollte (nach fünf bis sechs Tagen).

Oft gelingt es auf diese Weise noch, primäre Heilung zu erzielen.

Ist aber die Sepsis schon weit fortgeschritten, ist schon stinkende Absonderung, Belag oder Zerfall der Wundflächen vorhanden, oder sind die gequetschten Weichtheile im brandigen Absterben begriffen, dann muss man auf primäre Heilung verzichten, die Wunde genügend erweitern und offen lassen und sie mit antiseptischen Verbandstoffen (Sublimatmull, Jodoformmull) bedecken oder ausstopfen (tamponiren).

Bei grossen offenen septischen Wunden (Zermalmungen durch grobes Geschütz, Maschinen etc.) lässt man **antiseptische Umschläge** (mit in essigsaure Thonerde, in Sublimat- oder Carbollösung getauchten Mullcompressen) anwenden, welche häufig (alle Stunde) gewechselt werden, und spült bei jedem Verbandwechsel die Wunde mit derselben Flüssigkeit aus, oder man wendet die **antiseptische Immersion** an, d. h. man lässt den verletzten Körpertheil Tag und Nacht, oder wenigstens am Tage viele Stunden lang in antiseptischer Flüssigkeit baden (z. B. in 2—3 % Lösungen von Natrium sulfurosum).

In den **schlimmsten** Fällen aber von **acuter septischer** Pflegmone (die bei schweren Zertrümmerungen und grossen diffusen Blutextravasaten bisweilen schon am ersten Tage auftritt), wo man die rasch fortschreitende jauchige Infiltration des Zellgewebes erkennt an der harten, dunkelrothen und schmerzhaften ödematösen Schwellung der Haut, welche sich rasch über das ganze Glied ausbreitet und welche von hohem Fieber und äusserstem Verfall der Kräfte begleitet ist, da leistet bisweilen noch die **permanente antiseptische Irrigation** (Durchrieselung) vortreffliche Dienste. Dieselbe hat den Zweck, beständig

frische antiseptische Flüssigkeit in die Wunde eindringen zu lassen und mittelst derselben die fauligen Secrete wegzuschwemmen.

Um dies zu erreichen, macht man, ausser den vorher beschriebenen Manipulationen, zur weiteren Eröffnung der Wunde zahlreiche kleine (2—3 cm lange) Einschnitte (multiple Scarification) durch Haut und Fascien, namentlich überall da, wo die Hautdecken von ihrer Unterlage abgelöst sind, um den Wundsecreten freien Abfluss zu verschaffen und die antiseptischen Flüssigkeiten überall in die Tiefe dringen zu lassen.

Ist die Blutung aus den entzündeten Geweben dabei wie gewöhnlich sehr stark, so stillt man sie am besten zuerst durch feste Einwickelung mit antiseptisch durchtränkten Mullbinden, welche man einige Stunden liegen lässt.

Dann werden in alle Oeffnungen Kautschuk-Drainröhren bis in die Tiefe der Wunden eingeführt und in einige derselben die Spitzen von Irrigatoren eingeschoben, welche über dem Bette aufgehängt sind und nicht giftige antiseptische Flüssigkeiten enthalten, z. B. Lösungen von essigsaurer Thonerde (1—0,5 %), von hypermangansaurem Kali (3 %) oder besser von Wasserstoffsuperoxyd (3 %), von Borsäure (4 %) oder Thymol (0,1 %) (Starke), da die beiden zuerst genannten Lösungen schmierige Niederschläge geben, welche die Röhren verstopfen und eine öftere Ausspülung derselben nöthig machen. (Die giftigen Antiseptica [Carbol, Sublimat etc.] sind für diesen Zweck nicht ohne Gefahr zu verwenden.)

Dann lässt man einen Strom dieser Flüssigkeiten, dessen Schnelligkeit durch Hähne regulirt werden muss, in die Wunde eindringen. Die aus den freigebliebenen Drainröhren austretende Flüssigkeit läuft auf unter das Glied gelegte wasserdichte Unterlagen (Fig. 58) oder Sitzbretter (Fig. 57) und wird in einem untenstehenden Eimer aufgefangen. Auch die Lagerung auf Bardeleben's (Fig. 286) oder Volkmann's (Fig. 285) Drahtschweben eignet sich sehr gut für diesen Zweck.

Sehr praktisch ist Starke's **Apparat zur permanenten Irrigation**, welcher in Fig. 301 abgebildet ist.*) Er besteht aus einem 50 cm langen, 5 cm weitem Blechrohr, an welchem Ausflussöffnungen für fünf Gummischläuche angebracht sind; letztere sind mit Glasspitzen versehen, welche in die Drainröhren eingeführt werden. Durch Hähne kann man die Stromgeschwindigkeit in jedem Schlauche reguliren und durch eingeschobene Drähte den Schläuchen die gewünschte Biegung geben.

*) Centralblatt für Chirurgie 1881, Nr. 18.

Fig. 301.

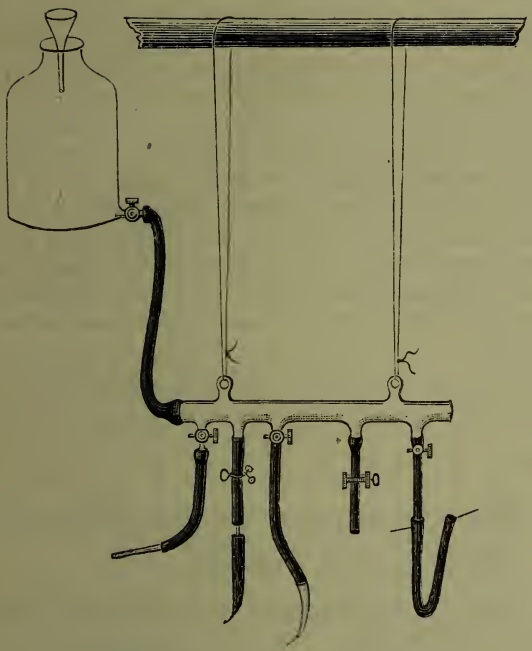

Starke's Apparat zur permanenten Irrigation.

Fig. 302.

Volkmann's Tropfröhre.

Es ist nothwendig, die Wirkung der Durchrieselungsapparate stets zu überwachen. Die antiseptische Flüssigkeit soll nicht in continuirlichem Strahle durchlaufen, sondern nur in raschem Tropfenfall. Um dies zu controlliren, ist es bisweilen zweckmässig, die von Volkmann angegebene gläserne **Tropfröhre** (Fig. 302) in den Irrigatorschlauch einzuschalten.

Wenn es nun gelungen ist, auf die eine oder andere Weise die Sepsis zu beseitigen, wenn guter, nicht übelriechender Eiter abgesondert wird und **gute Granulationen** sich gebildet haben, dann kann man die stärkeren Antiseptica weglassen, die Wunden mit milden antiseptischen Salben bedecken (Bor-, Aluminium-, Zinksalbe), die Wucherung der Granulationen bekämpfen durch Bestreichen mit Höllensteinstift oder durch Bestreuen mit adstringirenden Pulvern (Zinc. sulphur., Zucker etc.).

Zur **Beschleunigung der Vernarbung** grosser Granulationsflächen wendet man mit dem besten Erfolge die Einpflanzung kleiner Hautstücke nach Reverdin's Methode an, die man mit der Hohlscheere der gesunden Haut eines anderen Körpertheiles des Patienten entnimmt. Auch kann man dazu die Haut von eben amputirten Gliedern verwenden. Die Hautstückchen dürfen nur aus Epidermis und Corium bestehen, kein Unterhautzellgewebe und Fett an ihrer unteren Fläche zeigen. Die Granulationsflächen müssen vorher durch antiseptische Umschläge und Berieselung aseptisch gemacht werden. Die gleichfalls aseptischen Hautstückchen werden mit ihrer unteren Fläche in passenden Zwischenräumen auf die Granulationen gelegt, sanft aufgedrückt und mit Stückchen Mull oder Wachstaft bedeckt und müssen mindestens fünf Tage unter einem antiseptischen Verbande ungestört liegen bleiben.

Sind sie angeheilt, so rückt von ihren Rändern aus die Epidermisbildung nach allen Seiten rasch vorwärts.

Behandlung der complicirten Verletzungen der Knochen und Gelenke.

Bei **frischen Durchstechungsfracturen** und **einfachen Schussfracturen**, selbst der Gelenkenden, wenn kein beträchtlicher Bluterguss, kein Emphysem in der Umgebung der Wunde vorhanden ist, kann man die einfache antiseptische Occlusion (s. pag. 176) versuchen, muss aber die zerbrochenen Knochen sorgfältig durch Schienen oder erhärtende Verbände fixiren, besonders dann, wenn es sich um einen längeren Transport handelt.

Bei **schweren complicirten Fracturen** mit beträchtlicher Quetschung und Zerreissung der Weichtheile, bei Schussfracturen mit starker Zersplitterung, namentlich der Gelenkenden, aber auch bei einfacheren Schussfracturen, sobald grosse Schmerzhaftigkeit, bedeutende Infiltration der Umgebung, reichliche Secretion, hohes Fieber, Sepsis eintritt, muss sofort eine **gründliche Desinfection** vorgenommen werden, wie sie oben (pag. 177) beschrieben wurde.

Dabei müssen die **Bruchenden** der zerschmetterten Knochen durch Biegung des Gliedes aus der erweiterten Wunde **hervorgedrängt** und sorgfältig abgewaschen und desinficirt werden.

Liegt die zur Bruchstelle führende Wunde dazu sehr ungünstig, so legt man den Knochen lieber an einer anderen Stelle, wo derselbe

oberflächlicher liegt, durch einen grossen Einschnitt frei und führt in den Schusskanal nur ein Drainrohr ein.

Sehr **scharfe Spitzen** und **Kanten** der Bruchenden ebnet man mit der Knochenscheere.

Von den **Knochensplittern** entfernt man nur die, welche ganz gelöst sind oder nur noch durch schmale Perioststreifen mit den Weichtheilen zusammenhängen.

Die **grösseren Knochenfragmente**, welche noch mit dem Periost und den Muskeln in Zusammenhang geblieben sind, entfernt man nicht, sondern sucht sie in ihre Lage zurückzubringen.

Haben sich Muskeln zwischen die Fragmente eingeklemmt oder haben sich letztere in die Muskeln eingespiesst, so müssen dieselben frei gemacht und in ihre Lage zurückgebracht werden.

Um die Ansammlung von Wundsecret um die Knochenfragmente zu verhüten, führt man Drainröhren bis an die Wundspalten (nicht zwischen dieselben) ein.

Zum Schluss wird die ganze Wunde noch einmal mit Sublimatlösung ausgespült, bis diese aus allen Drains und Oeffnungen klar herausläuft; dann wird durch Druck von allen Seiten alle überschüssige Flüssigkeit herausgedrängt und endlich ein gut comprimirender Verband angelegt.

Hat man während der Operation alle durchschnittenen Gefässe sicher unterbunden, so braucht man den Schnürgurt, falls man unter künstlicher Blutleere operirt hat, erst kurz vor Beendigung des Verbandes zu entfernen.

Erstrecken sich von der Bruchstelle aus Spalten (Fissuren) bis in ein benachbartes Gelenk, was man in der Regel an der Anfüllung des Gelenkes mit Blut (Haemarthros) erkennt, oder sind die **Gelenkenden** selbst **zertrümmert**, dann muss das Gelenk so weit eröffnet werden, dass man mit Hülfe der scharfen Haken den ganzen Gelenksack aufklappen und bis in alle Ausbuchtungen hinein übersehen kann.

Dann wäscht man zunächst alle Blutgerinnsel aus, entfernt alle fremden Körper, nimmt die losen oder zerquetschten Knochentheile weg, bringt grosse, noch mit den Weichtheilen gut zusammenhängende Fragmente nach gründlicher Desinfection an ihren Ort, nagelt sie eventuell dort fest und drainirt sorgfältig den Gelenksack.

Man kann ohne Schaden Theile der Gelenkenden, welche mit Knorpel überzogen sind, zurücklassen (partielle, atypische Resection).

Wenn es schon zur Eiterung gekommen war, schabt man nach sorgfältiger Ausspülung des Eiters mit dem scharfen Löffel alle Granulationen weg, exstirpirt mit Messer und Scheere die gequetschten oder eitrig infiltrirten Theile der Gelenkkapsel, eröffnet alle Eiter-

senkungen, drainirt dieselben, sowie die Gelenkhöhle selbst ausgiebig mit resorbirbaren Drains und legt einen grossen antiseptischen und gut fixirenden Verband an, der dann viele Wochen lang liegen bleiben kann, wenn nicht hohes Wundfieber und andere septische Erscheinungen oder das Durchtreten von Wundsecret einen Wechsel des Verbandes nöthig machen.

Hat man Kautschukdrains eingelegt, so müssen dieselben nach einiger Zeit wieder entfernt werden (nach 5—6 Tagen), weil sie sonst die Heilung verzögern.

Findet man, dass die Zerschmetterung der Gelenkenden sehr beträchtlich, die Verjauchung der Weichtheile sehr gefahrdrohend ist, dann muss die **totale Resection** und eventuell die **Amputation** des Gliedes in Erwägung gezogen werden.

Indicationen für die Amputation.

Die **Absetzung** eines Gliedes ist im Allgemeinen nur dann indicirt, wenn durch dieselbe die Aussicht, das **Leben** des Verwundeten zu **erhalten**, wesentlich besser wird, als bei der conservativen Behandlung.

Die Entscheidung der Frage, ob eine primäre Amputation vorgenommen werden soll, hängt mehr von dem Zustande der Weichtheile ab, als von dem der Knochen. Selbst ausgedehnte Zerschmetterungen der Knochen allein indiciren jetzt nicht mehr die Amputation.

Wenn aber durch grobes Geschütz ein Glied abgerissen oder die Weichtheile in grosser Ausdehnung zerrissen und zermalmt sind, wenn ein kleineres Geschoss die Knochen zertrümmert und ausserdem die grossen Gefässe und Nervenstämme zerrissen hat, wenn bereits Brand eingetreten ist, welcher sich von dem Orte der Verletzung aus weiter auszubreiten droht, oder wenn eine acute jauchige Infiltration des Zellgewebes sich unaufhaltsam gegen das Herz hin auszubreiten beginnt, dann vermag nur eine **schleunige Absetzung** des Gliedes oberhalb der Grenze des gefährlichen Prozesses das Leben zu retten.

Liegt aber diese Indication unzweifelhaft vor, dann sollte die Operation auch **primär**, d. h. sobald als irgend möglich und vor Eintritt der entzündlichen Reaction vorgenommen werden.

Die fixirenden Verbände bei complicirten Fracturen und Gelenkverletzungen.

Es versteht sich von selbst, dass während der Anlegung des Verbandes das Glied gut fixirt und von sicheren Gehülfen in Extension und Contraextension gehalten und in dieser Lage auch fixirt werden muss.

Da bei allen schweren Verletzungen in der ersten Zeit die Antiseptik von noch grösserer Wichtigkeit ist, als die Immobilisirung, so muss der Theil des Verbandes, welcher zur Feststellung der Knochenfragmente und Gelenke dient, in der ersten Zeit derart sein, dass die Wunde und deren Umgebung in einen grossen, sicher abschliessenden antiseptischen Verband eingehüllt werden und dass derselbe auch jederzeit leicht abgenommen und wieder angelegt werden kann.

Deshalb wendet man in diesen Fällen zu Anfang entweder die einfachen, flach rinnenförmigen Schienen, z. B. Volkmann's Beinschienen (Fig. 144) oder meine Drahtschienen (Fig. 283 u. 284), die plastischen Schienen (aus Pappe, Filz, Guttapercha, Beely's Gipsschienen) oder die Lagerungsapparate (Fig. 214—226) an.

Die Schienen müssen mit Watte oder besser mit länglichen Kissen gepolstert sein, deren aseptischer Inhalt (Torf, Moos, Jute, Holzfaser etc.) leicht verschieblich ist und mit undurchlässigen Stoffen bedeckt werden. Mit angefeuchteten Organtinbinden wird das antiseptisch verbundene Glied darauf festgewickelt.

Auch die unterbrochenen und Bügel-Gipsverbände (Fig. 177 und folg.) können in diesen Fällen benutzt werden, wenn Zeit genug ist, sie anzulegen.

Vortheilhaft ist es auch, namentlich nach Resectionen von Gelenken, zwischen die Lagen des antiseptischen Verbandes aseptische fixirende Hülfsmittel (Glasschienen, Holzspäne, Blumentopfgitter) mit einzuschliessen.

Für complicirte Fracturen des Oberschenkels und Verletzungen des Hüftgelenkes ist die Gewichtsextension in Verbindung mit abnehmbaren Schienen (Fig. 243 u. folg., pag. 13) die zweckmässigste Behandlung (d. h. im Lazareth, nicht auf dem Transporte, wo man die Gewichte durch elastischen Zug ersetzen muss [Fig. 249—253]).

Der **Gipsverband** eignet sich im Anfangsstadium nur für Durchstechungs- und einfache Schussfracturen, bei welchen man die antiseptische Occlusion versuchen will; doch muss man zu rechter Zeit Fenster hineinschneiden, damit man sich von dem guten Zustande der Wunden überzeugen kann.

Vortreffliche Dienste leisten die gefensterten und unterbrochenen Gipsverbände in den späteren Stadien der Behandlung complicirter Fracturen, wenn die Wunden aseptisch geblieben und in guter Heilung begriffen, aber die Bruchenden noch nicht fest miteinander verwachsen sind, was bei dem antiseptischen Wundverband oft sehr spät geschieht.

Die Entfernung von Fremdkörpern aus Wunden.

Wenn die Kugel einen Körpertheil nicht ganz durchbohrt hat, sondern in demselben stecken geblieben ist, dann wünscht der verwundete Soldat meist dringend von der eingedrungenen Kugel befreit zu werden, hält sich für gerettet, wenn dies gelungen ist, und zollt seinem Arzte die grösste Dankbarkeit und Anerkennung.

Das Herausnehmen einer Kugel, welche unter der Hautdecke fühlbar ist, ist eine keineswegs schwierige Operation.

Man schneidet mit einem scharfen Messer kräftig auf die mit den Fingern der linken Hand fixirte Kugel ein, bis sie in der Wunde sichtbar wird und zieht sie dann mit einer Korn- oder Kugelzange heraus.

Ist sie sehr deformirt, mit Fortsätzen und Zacken versehen, so muss man oft nach mehreren Richtungen hin das Zellgewebe und die Fascie spalten, um sie ohne Anwendung von Gewalt herausbefördern zu können.

So einfach nun auch diese Operation ist, so sehr sich der junge Arzt über das Gelingen derselben und über die Dankbarkeit des Verwundeten freut, so unverantwortlich ist es doch nach unseren jetzigen Anschauungen, diese Operation vorzunehmen, wenn man nicht in der Lage ist, dabei alle antiseptischen Cautelen zu beobachten, und das ist auf dem Schlachtfelde und auf den Truppenverbandplätzen in der Regel unmöglich.

Ohne Zweifel hat in den bisherigen Kriegen diese kleine Operation unzählige Male, ebenso wie die Untersuchung der Wunde, wenn sie sofort nach der Verletzung mit unreinen Fingern und unreinen Instrumenten vorgenommen wurde, die Veranlassung zur septischen Infection gegeben.

In Zukunft muss auch auf dem Schlachtfelde der erste Grundsatz des ärztlichen Handelns: **Nur nicht schaden!** zur Geltung kommen und müssen sich die Aerzte sowohl dieser kleinen Operation als auch der Untersuchung der Wunden mit unreinen Fingern und Instrumenten enthalten.

Auch das **Herausziehen tiefsitzender Projectile** macht in jetziger Zeit meist keine besonderen Schwierigkeiten, da man sich nicht mehr davor fürchtet, die Weichtheile in grosser Ausdehnung zu spalten, wenn es nöthig ist.

In frischen Fällen werden die in der Wunde befindlichen Geschosse bei der antiseptischen Ausräumung der Wunde gleich mit entfernt und bedarf es dazu dann keiner anderen Instrumente, als der gewöhnlichen Kornzange.

Wenn es sich aber um die Entfernung von Geschossen handelt, welche in der Tiefe gut granulirender Wunden sich befinden, die definitive Vernarbung derselben verhindern, langdauernde Fisteln unterhalten, oder durch Druck auf Nervenstämme oder andere wichtige Organe Beschwerden machen, dann kann die Extraction doch recht schwierig sein, namentlich wenn die Geschosse in ihrer Gestalt sehr verändert sind, an gefährlichen Stellen sitzen oder fest in Knochen eingekeilt sind.

Bisweilen ist zunächst die Frage zu entscheiden, ob in der Tiefe überhaupt ein Fremdkörper steckt und von welcher Beschaffenheit derselbe sei.

Wenn der Finger nicht das Ende des Wundkanals zu erreichen vermag, dann muss man mit Sonden den fremden Körper zu fühlen suchen. Dazu gebrauche man aber nicht die gewöhnlichen dünnen silbernen Sonden, mit denen sich nichts genau fühlen lässt, und deren feine Spitzen leicht auf falsche Wege führen, sondern bediene sich fusslanger, biegsamer Zinnsonden (Fig. 303) von der Dicke eines

Fig. 303.



Kriegssonde.

Gänsekiels bis zu der eines kleinen Fingers, mit denen man bei leichter Führung keinen Schaden anrichtet.*)

Diese Sonden sind ausserdem sehr nützlich, um Gegenöffnungen an den Enden langer Eitergänge anzulegen, deren Ende man mit den Fingern oder mit der Zange nicht erreichen kann. Will man solche Eitergänge gründlich desinficiren, so bindet man einen in starke Carbol- oder Chlorzinklösung getauchten Tupfer an die Mitte eines starken Fadens, führt ihn mit der Sonde durch den Eitergang und zieht ihn so lange hin und her, bis alle Granulationen herausgebürstet sind (Fig. 304).

Fig. 304.

Zinnsonde mit antiseptischem Ballen.

Fig. 305.

Kugelzieher nach v. Langenbeck.

Fig. 306.

Amerikanische Kugelzange.

Fig. 307.

Kugelschraube nach Baudens.

*) Höchst gefährlich ist es, zu solchen Untersuchungen Katheter zu verwenden, welche sich in der Verbindtasche befinden, wie ich es im Kriege mehrmals gesehen habe. Im Innern derselben befinden sich meistens infectiöse Stoffe, welche von früherem Gebrauch (bei Harnverhaltungen) darin zurückgeblieben sind.

Fühlt man die Kugel, so sucht man sie mit einer Kugelzanze (Fig. 305 u. 306) zu fassen und zieht sie vorsichtig heraus.

Steckt dieselbe in einem Knochen, so kann man sie mit Hülfe einer Kugelschraube (Fig. 307) entfernen. Findet man sie aber sehr fest im Knochen eingekeilt, so darf man nicht zu viel Gewalt anwenden, weil dadurch leicht sehr gefährliche Knochenentzündungen hervorgerufen werden. Besser ist es, entweder ruhig abzuwarten, bis das Projectil sich durch die entzündliche Resorption des Knochengewebes von selber löst, oder aber, nach hinreichender Spaltung der Weichtheile, mit Meissel und Hammer so viel von dem umgebenden Knochen wegzunehmen, dass man die Kugel ohne Gewalt mit der Zange herausziehen kann.

Ist man im Zweifel, ob ein in der Tiefe gefühlter harter Körper die Kugel sei oder nicht, so kann man sich darüber Gewissheit verschaffen entweder durch die **Kugelsonde** Nélaton's (Fig. 308), deren Porzellanknopf durch Berührung mit Blei einen schwarzen Fleck bekommt*) oder durch den **Kugelsucher** von Lecomte-Lüer (Fig. 309), mit welchem man ein Stückchen Blei von der Kugel abbeissen kann, oder endlich durch die electrische **Kugelsonde** Liebreich's (Fig. 310), welche die Nadel eines Galvanometers in Bewegung setzt, sobald die beiden isolirten Spitzen der Sonde (a.) oder der Zange (c.) einen metallischen Körper berühren.

Fig. 308.

Porzellanknopf-Kugelsonde nach Nélaton.

Fig. 309.

Kugelsucher nach Lecomte-Lüer.

Ist die Kugel nicht von der Wunde aus, sondern an einer anderen Stelle **unter der Haut** zu fühlen, und ist man im Zweifel, ob man eine Kugel oder ein Knochenstück vor sich hat, so kann man sich durch das Einstechen zweier gestielter Stahlnadeln (Acupuncturnadeln, s. Fig. 310 b.),

*) Im Nothfalle kann man zu diesem Zweck auch den Stiel einer Kalkpfeife benutzen. (von Nussbaum.)

Fig. 310.



Liebreich's Kugelsucher.

welche mit dem Liebreich'schen Kugelsucher in Verbindung gesetzt sind, darüber Gewissheit verschaffen.

Hat man einen Liebreich'schen Apparat nicht zur Hand, so lässt sich ein solcher (nach Longmore) **improvisiren** aus einer Kupfermünze und einem zusammengebogenen Stück Zinkblech, welche man durch ein in verdünnte Säure getauchtes Stück Flanell von einander trennt. Von den beiden umsponnenen Kupferdrähten, welche in Acupuncturnadeln enden, wird der eine mehrmals um einen Taschencompass gewunden, dessen Nadel sich bewegt, sobald die Kette durch Berührung der Kugel geschlossen ist (Fig. 311).

Fig. 311.



Longmore's Kugelsucher.

Sind Geschosse zu entfernen, welche seit Jahren in Knochen eingebettet gewesen sind, oder abgestorbene Knochenstücke, welche in sogenannten Todtenladen liegen (nach Osteomyelitis in Folge von Schuss-Contusionen der Knochen etwas sehr Häufiges), dann muss die **Eröffnung der Knochenhöhle** (Nekrotomie) vorgenommen werden.

Diese Operationen lassen sich am raschesten und bequemsten ausführen mit Meissel und Hammer, und zwar sind die gewöhnlichen, gestielten Tischlermeissel viel brauchbarer, als die in den chirurgischen Instrumentenkästen vorhandenen (s. Trepanation).

Jedenfalls kann man sich, in Ermangelung der letzteren, seinen Instrumentenbedarf bei dem ersten besten Tischler oder Drechsler aussuchen.

Man legt den betreffenden Knochen an geeigneter Stelle durch einen grossen Hautschnitt frei, schiebt das verdickte Periost mit dem Schabeisen (Fig. 312) nach beiden Seiten hin zurück und öffnet die Todtenlade mit kräftigen Meisselhieben so weit, dass der todte Knochen frei vorliegt und mit der Sequesterzange (Fig. 313) hervorgeholt werden kann.

Ist nur ein Projectil zu entfernen, welches in einer Knochenhöhle liegt, so kann man die Fistelöffnung, welche durch die Knochenwand auf den Fremdkörper führt, am raschesten mit einer Kugelfeile (Marshall's Osteotribe) (Fig. 314) erweitern.

Fig. 312.

Schabeisen nach v. Langenbeck.

Fig. 314.

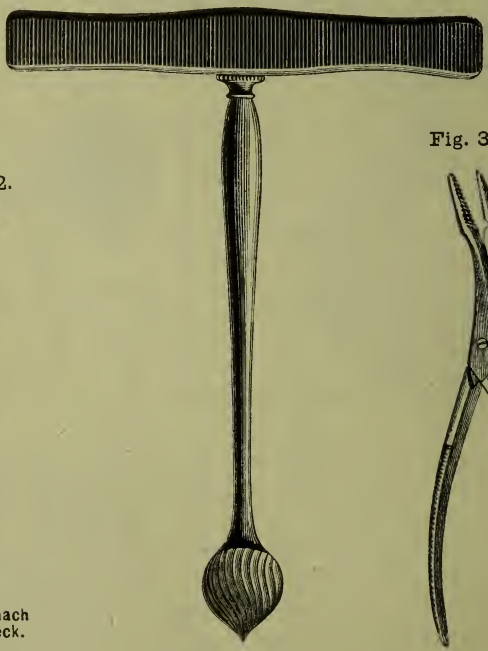

Marshall's Kugelfeile.

Fig. 313.

Sequesterzange.

Bei den Nekrosen-Operationen genügt es nicht, nur die Kloakenöffnungen so weit zu vergrössern, dass man die Sequester mit einiger Mühe herausziehen kann. Man ist dann niemals sicher, dass nicht noch in den Winkeln und Buchten der Todtenlade kleinere oder grössere Sequester zurückbleiben, welche eine Wiederholung der Operation nothwendig machen.

Viel besser ist es, die eine ganze blossgelegte Wand des verdickten Knochens wegzumeisseln und die Knochenhöhle in eine grosse **offene, flache Mulde** zu verwandeln, so dass nirgends Nebenhöhlen unentdeckt zurückbleiben können.

Nach Beendigung der Operation tamponirt man die Knochenmulde fest mit antiseptischem Mull oder einem festgestopften Torfkissen, legt darüber einen gut comprimirenden antiseptischen Verband und entfernt nun erst rasch den elastischen Schlauch oder Schnürgurt, welcher bis dahin den arteriellen Zufluss beherrscht hatte. So lassen sich die grössten Operationen dieser Art, bei denen in früheren Zeiten sehr viel Blut verloren ging, ohne den geringsten Blutverlust zu Ende führen und wenn man zum Schluss noch über den Verband eine Kautschukbinde anlegt und die Extremität für einige Stunden in senkrecht emporgehobener Stellung fixirt, so sickert auch nachher in der Regel wenig oder gar kein Blut aus den verletzten Gefässen aus und die Knochenhöhle pflegt schon mit guten Granulationen ausgekleidet zu sein, wenn man nach einigen Wochen den Verband erneuert.

Es dauert nun allerdings recht lange Zeit, bis die grossen und tiefen Wundhöhlen sich mit Granulationen ausfüllen und bis die Vernarbung definitiv zu Stande kommt.

Um die Heilung zu beschleunigen, kann man die Haut zu beiden Seiten der Wunde einige Centimeter weit von der Fascie ablösen, die Lappen (von beiden Seiten) in die Mulde hineinstülpen und sie gegen die Knochenflächen fest andrücken entweder durch den comprimirenden Verband oder durch einige kurze Stahlnägel, welche man durch die Haut in den Knochen hineintreibt, oder durch starke Catgutnähte, welche durch die gegenüberliegenden Einbiegungsfalten der Hautlappen geführt werden (Einstülpungsnaht. Neuber) (Fig. 315).

Der Spalt zwischen den eingestülpten Hautlappen wird mit Krüllmull, Torfmull, Moos oder Sägespänen ausgefüllt und darüber der comprimirende Verband angelegt.

Auf diese Weise gelingt es bisweilen, die ganze grosse Wunde per primam intentionem zur Heilung zu bringen.

Fig. 315.

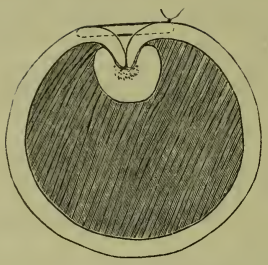

Fig. 316.

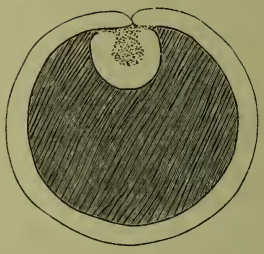

Einstülpungsnaht.

Da sich unter den anfangs tief eingedrückten aufgeheilten Hautlappen die Knochenhöhle nach und nach mit neugebildeter Knochenmasse füllt, welche die Haut bis zum früheren Niveau emporhebt, so ist das Schlussresultat dasselbe, wie bei der langsamen Heilung durch Granulationen (Fig. 316).

Findet man bei der antiseptischen Untersuchung einer Wunde, dass **Sehnen** oder **Nerven** ganz durchtrennt sind (was namentlich bei grossen Hieb- und Schnittwunden vorkommt), so müssen dieselben sogleich durch die Naht vereinigt werden.

Sehnennaht.

Die Enden der durchschnittenen Sehnen müssen, wenn sie sich in ihre Scheide zurückgezogen haben, zunächst aus derselben mit einer Pinzette hervorgezogen werden und zwar so weit, dass sich dieselben eine Strecke weit an einander vorbeischieben lassen. Die Insertionspunkte ihrer Muskeln müssen dabei möglichst genähert werden. In dieser Stellung näht man sie, am besten mit auf der Schneide gebogenen Nadeln (Wolberg, Hagedorn) und Chrom-Catgut so zusammen, dass ihre Seitenflächen (welche gefässreicher sind, als die Schnittflächen) an einander liegen. Nach Vereinigung der Hautwunde muss ein Verband angelegt werden, welcher die Muskeln der verletzten Sehnen so viel wie möglich erschlafft (z. B. Fig. 280).

Nervennaht.

Nachdem man die Enden der durchschnittenen Nerven durch geeignete Stellung des Gliedes möglichst einander genähert, erfasst

man mit der Pinzette das die Nerven umgebende lockere Bindegewebe und näht dasselbe an allen vier Seiten durch feine Catgutnähte so zusammen, dass sich die Schnittflächen der Nerven genau berühren (paraneurotische Nervennaht).

Handelt es sich um veraltete Nerventrennungen, so müssen die Stümpfe, die oft weit auseinander gewichen sind, in der vernarbten Wunde aufgesucht und frei präparirt werden. Dann trägt man von der Kuppe der Stümpfe eine feine Scheibe ab und befestigt die Schnittflächen durch mehrere feine Catgutnähte, welche mit feinen krummen, auf der Schneide gebogenen Nadeln durch die Nervenenden selbst geführt werden (directe Nervennaht).

Auch hier muss durch den Verband jeder Spannung der vereinigten Enden entgegengewirkt werden.

Behandlung der Gefässverletzungen.

(Blutstillung.)

Heftige **Blutungen** aus frischen Wunden bedrohen unmittelbar das Leben und müssen sofort gestillt werden, am besten durch **Unterbindung** der verletzten Gefässe. Wenn dies aber nicht sogleich ausführbar ist, wie z. B. im Gedränge der Schlacht, dann stehen verschiedene Mittel zu Gebote, um **die Blutung vorläufig zu beherrschen (provisorische Blutstillung)**, zunächst:

Die directe Compression der Wunde

durch **Aufdrücken des Fingers** oder der Hand. In vielen Fällen kann dies von dem Verwundeten selbst in Anwendung gebracht werden. Da sich jedoch der Fingerdruck für eine längere Zeit nicht wohl fortsetzen lässt, so muss derselbe, z. B. während des Transportes in das Lazareth, ersetzt werden

durch einen **Verband**, der einen ausreichenden **Druck** auf die Wunde ausübt. Bevor man aber einen solchen **Compressionsverband** anlegt, muss man, wenn die Verwundung eine Extremität betrifft, zuerst das ganze Glied von unten auf sorgfältig einwickeln (am besten mit Cambricbinden), um die gefährliche diffuse Anfüllung der Zellgewebsmaschen mit Blut (**blutige Infiltration**) zu verhindern. Dann legt man auf die Wunde ein festes **Polster** von antiseptischem Material (Carbol-, Jodoform- oder Sublimat-Gaze) und drückt dasselbe

darauf fest durch eine kräftig angezogene Binde, am besten aus elastischem Stoffe (Kautschukbinde, elastische Hosenträger).

Wenn es sich um die Verletzung einer grösseren Arterie handelt, ist es sicherer, die Wunde selbst zu **tamponiren**, d. h. man drängt mit dem Finger die Mitte eines Stückes Sublimat- oder Jodoformmull so tief als möglich in die Wunde und stopft, nachdem man den Finger zurückgezogen, in die Höhlung erst kleine, dann grössere antiseptische Ballen rasch und fest hinein, bis die letzten das Niveau der Hautwunde weit überragen (Fig. 317). Dieselben werden dann

Fig. 317.

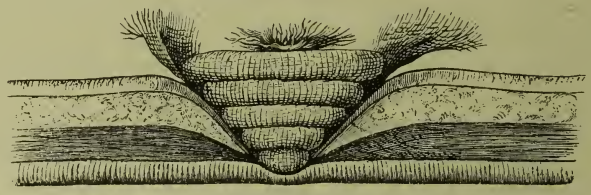

Tamponade mit antiseptischen Ballen.

durch eine, wenn möglich, elastische Binde fest angedrückt gehalten. Sobald der Verwundete im Lazareth angelangt ist, muss der Tampon entfernt und die Blutung, falls sie sich wieder einstellt, sofort definitiv gestillt werden.

Styptica,

d. h. solche Mittel, welche theils die Gerinnung des Blutes und die Zusammenziehuug der Gefässwandungen befördern, theils einen fest anhaftenden Schorf hervorbringen, sollte man nur im äussersten Nothfalle anwenden, wenn durch die Tamponade allein die Blutung nicht zu beherrschen ist. Denn frische Wunden werden durch diese Mittel meist heftig gereizt oder selbst stark angeäzt. Jedenfalls sind sie wirksam nur in Verbindung mit der directen Compression. Auch darf man nur solche Styptica anwenden, welche zugleich eine antiseptische Wirkung haben. Dahin gehören der **Liquor ferri sesquichlorati**, besonders in Form der damit getränkten **styptischen Watte**, das **Tannin** (Graf), das **Creosot** als Aqua Binelli (1:100 Wasser), das **Terpenthinöl** (Baum, Billroth), das **Chlorzink** in concentrirter Lösung. Man sucht diese Mittel in möglichst directe Berührung mit der blutenden Stelle zu bringen, indem man zuerst einen damit getränkten Tampon in die Tiefe der

Wunde drückt und dann weiter verfährt, wie bei der Tamponade geschildert wurde.

Das Glüheisen,

welches sich in früherer Zeit eines grossen Rufes als blutstillendes Mittel erfreute, verdient diesen Ruf keineswegs, da der mittelst desselben hervorgebrachte Brandschorf sehr leicht mit dem Eisen selbst wieder abgerissen wird, wenn dasselbe nicht weissglühend ist. Es eignet sich vorzugsweise für die Stillung parenchymatöser Blutungen, wie sie z. B. beim Hospitalbrand oder nach Thrombose der Venen (Stromeyer's phlebostatische Blutungen) eintreten. Sind keine Glüheisen zur Hand, so kann man dieselben (nach Brandis) leicht aus einem Stück Telegraphendraht extemporiren, indem man das eine Ende desselben spiralig aufrollt, das andere spitzgefeilte Ende in einen Holzstab (Fig. 318 u. 319) steckt.

Fig. 318.



Fig. 319.



Improvisirte Glüheisen aus Telegraphendraht nach Brandis.

Die Compression des Hauptarterienstammes

oberhalb der Wunde lässt sich mittelst der Finger (**Digitalcompression**) nur an solchen Stellen ausführen, wo eine harte Unterlage durch den Knochen gegeben ist. Die hauptsächlichsten Stellen für die Digitalcompression sind folgende:

Für die **Art. Carotis communis** die vordere seitliche Halsgegend, zwischen dem Kehlkopf und dem medialen Rand des Kopfnickers, wo der Finger die Arterie gegen die Wirbelsäule drückt (Fig. 320).

Für die **Art. subclavia** die fossa supraclavicularis, wo am lateralen Rande des Kopfnickers die hinter dem m. scalenus hervortretende Arterie gegen die erste Rippe gedrückt wird. Durch Vorwärtsdrängen der Schulter mit der Clavicula wird dem Finger der Zugang erleichtert (Fig. 321).

Fig. 320.

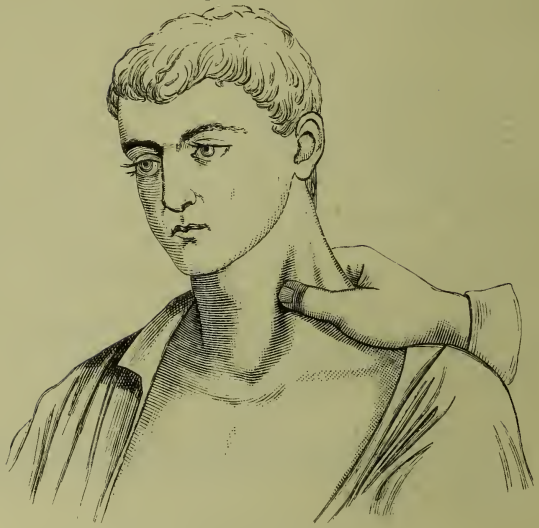

Digitalcompression der Art. Carotis.

Fig. 321.



Compression der Art. subclavia.

Auch gelingt es wohl, durch starkes **Zurückziehen der Schulter nach hinten** und **unten** mit Hülfe des anderen Armes das Schlüsselbein so weit herabzuziehen, dass die Art. subclavia gegen die erste Rippe plattgedrückt wird. Man lässt die Hand von hinten her die Ellbogenbeuge des gesunden Armes umgreifen, drängt letzteren nach vorne und fixirt beide Arme in dieser Stellung durch Tücher oder Binden (Fig. 322).

Fig. 322.

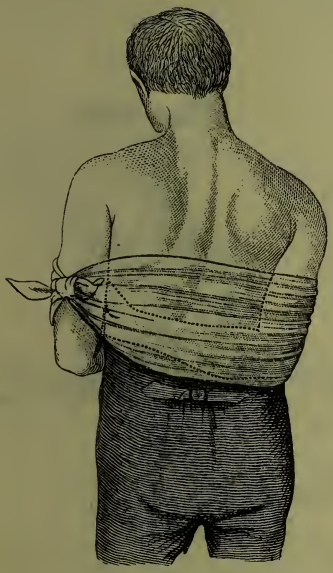

Fig. 323.

Digitalcompression der Art. brachialis.

Für die **Art. axillaris** der vordere Rand der Achselgrube, wo man die Arterie bei erhobenem Arm gegen den Oberarmkopf comprimiren kann.

Für die **Art. brachialis** die mediale Seite des Oberarmes in seiner ganzen Länge, wo die Arterie am inneren Rande des m. biceps überall leicht gegen den Oberarmknochen zu comprimiren ist (Fig. 323).

Die **Aorta abdominalis** kann bei erschlafften Bauchdecken und leeren Gedärmen in der Höhe des Nabels gegen die Wirbelsäule comprimirt werden. Doch wird der Druck ohne Anwendung eines Betäubungsmittels meist nicht lange ertragen.

Dasselbe gilt von der **Art. iliaca externa** in ihrem oberen Theile, wo sie gegen den seitlichen Rand des Beckeneinganges comprimirt werden kann. Leichter und länger lässt sie sich kurz vor ihrem Austritt aus dem Becken oberhalb der Mitte des Poupart'schen Bandes gegen den oberen Rand des horizontalen Schambeinastes zusammendrücken.

Die **Art. femoralis** wird am sichersten dicht unterhalb des lig. Poupartii gegen die Eminentia ileo-pectinaea comprimirt (Fig. 324). Man findet sie in der Mitte einer Linie, welche man von der spina anterior superior ossis ilei zur Symphysis oss. pubis zieht. In ihrem

Fig. 324.

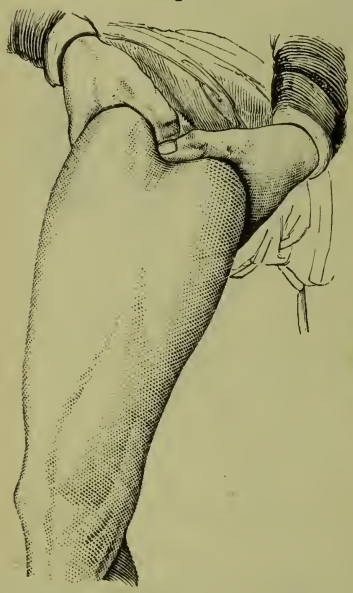

Digitalcompression der Art. femoralis.

Fig. 325.

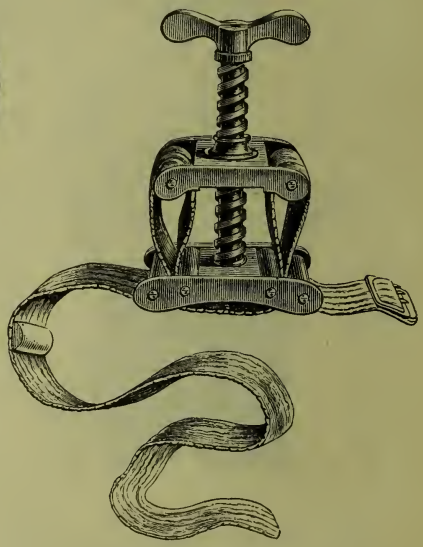

Petit's Schraubentourniquet.

weiteren Verlaufe bis zum unteren Dritttheil des Schenkels kann sie gegen den Oberschenkelknochen comprimirt werden, doch ist die Digitalcompression wegen der Dicke der zwischenliegenden Weichtheile schwierig und unsicher, wenigstens bei fetten oder muskulösen Individuen.

Da die Digitalcompression nur von kundiger und kräftiger Hand lange, und während eines längeren Transportes überhaupt nicht fort-

gesetzt werden kann, so hat man dieselbe durch verschiedene andere Vorrichtungen zu ersetzen gesucht. Zu diesen gehören:

Die **Aderpressen** oder **Tourniquets**, unter denen das gebräuchlichste das Petit'sche **Schraubentourniquet** (Fig. 325) ist, bei welchem durch eine starke Schraube der Druck, den eine Pelotte oder Bindenrolle auf den Arterienstamm ausübt, beliebig verstärkt werden kann (Fig. 326 u. 327).

Fig. 326.

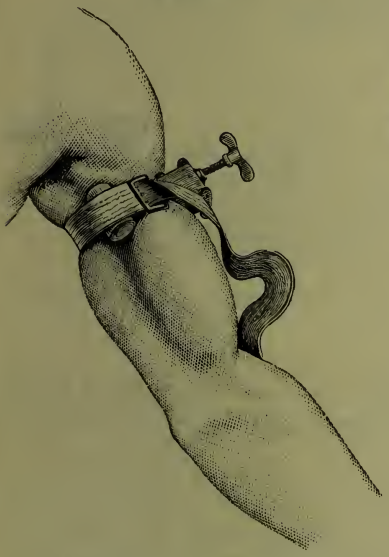

Compression der Art. brachialis durch ein Tourniquet.

Fig. 327.

Compression der Art. femoralis durch ein Tourniquet.

In Ermangelung eines solchen kann man ein **Knebeltourniquet** dadurch extemporiren, dass man ein Taschentuch oder ein dreieckiges Tuch, in welches man einen festen Knoten geschlagen oder in das man einen Stein eingewickelt hat, um das Glied wickelt und dieses durch Umdrehungen eines Stockes oder irgend eines stabartigen Körpers (Degen, Ladestock, Revolver), den man unter das Tuch schiebt, fest zusammen knebelt (Fig. 328).

Zur Compression der **Art. brachialis** genügt ein verhältnissmässig leichter Druck mittelst eines Stabes gegen die Innenfläche des Oberarmes (Fig. 329), welcher die Muskelbäuche nach vorne und hinten auseinanderdrängt und die Arterie gegen den Knochen plattdrückt.

Fig. 328.

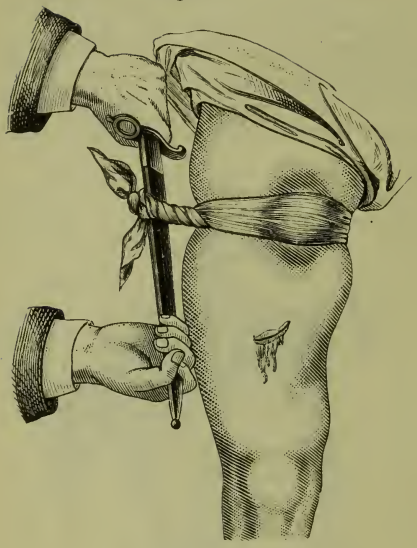

Improvisirtes Knebeltourniquet.

Fig. 329.

Compression der Art. brachialis durch einen Stab.

Das Völcker'sche **Knüppeltourniquet**, welches diesen Zweck erfüllt, lässt sich leicht aus zwei Stäben und zwei Tüchern improvisiren (Fig. 330).

Bei Kranken, welche im Bette liegen und bei denen eine Compression der **Art. femoralis** längere Zeit hindurch fortgesetzt werden soll (Aneurysmen), kann man den **Stangendruck** zur Anwendung bringen. Eine Stange (Latte, Besenstiel, Lanze oder dergl.), deren unteres Ende mit Leinewand umwickelt ist, wird so zwischen das nach aussen rotirte Bein und die Zimmerdecke eingeklemmt, dass sie einen genügenden Druck auf die Arterie ausübt. Die Stange muss ein wenig länger sein, als die senkrechte Entfernung von der Zimmerdecke bis zur Compressionsstelle (Fig. 331).

Ist die Zimmerdecke zu hoch, so stellt man einen Galgen über das Bett, gegen dessen oberen Querbalken eine Krücke gestemmt wird (Fig. 332).

Endlich ist noch als ein Mittel zur Beherrschung arterieller Blutungen empfohlen die **forcirte Beugung** der Glieder (Adelmann), durch welche die Arterienstämme so geknickt werden, dass sie kein Blut mehr durchlassen. Wenn man z. B. bei arteriellen Blutungen aus dem Vorderarm oder der Hand den supinirten Vorderarm

Fig. 330.

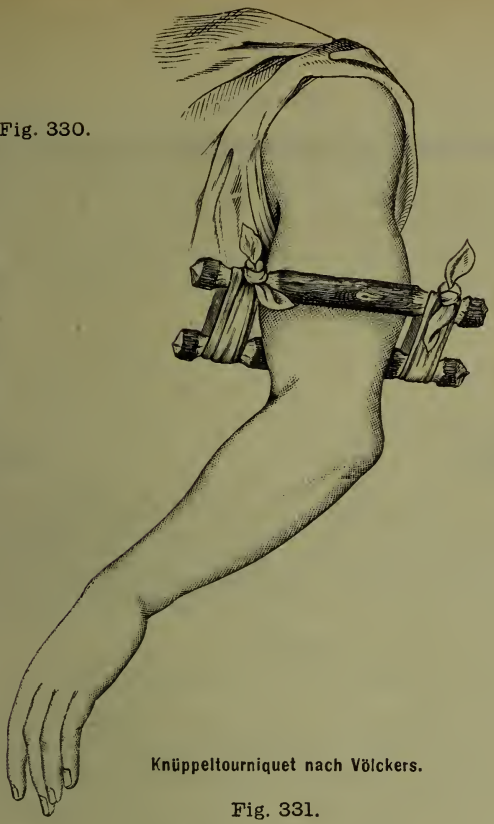

Knüppeltourniquet nach Völckers.

Fig. 331.

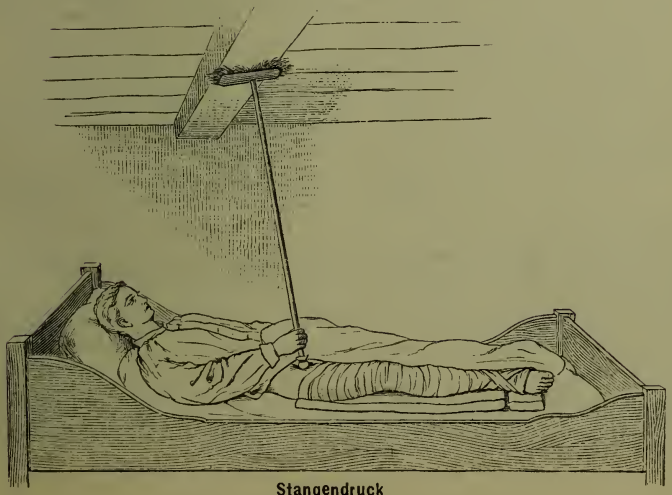

Stangendruck

zur Compression der Art. femoralis mittelst eines Borstwisches, der gegen die Zimmerdecke gestemmt ist.

Fig. 332.

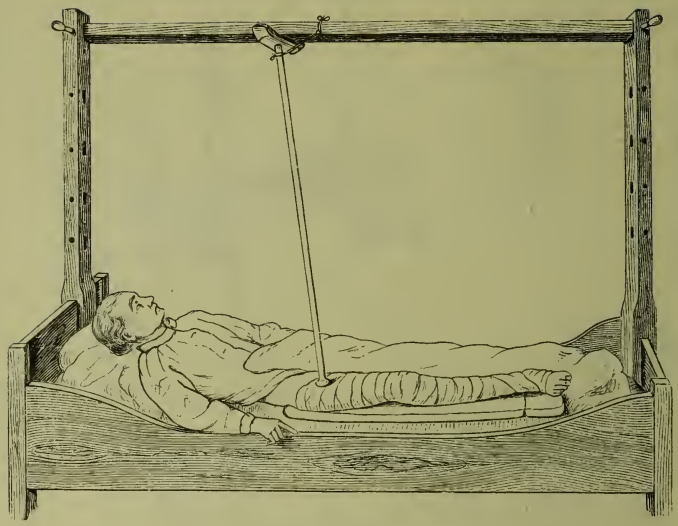

Stangendruck
mittelst einer Krücke, welche gegen einen Galgen gestemmt ist.

stark flectirt und mittelst einer Binde oder Cravatte fest gegen den Oberarm schnürt, so hört der Puls in der radialis sofort auf. Ebenso können durch forcirte Beugung des Knies Blutungen aus dem Unterschenkel und Fuss, durch forcirte Beugung des Oberschenkels Blutungen aus der Art. femoralis momentan gestillt werden. In Fällen, wo andere Mittel zur Blutstillung nicht zur Hand sind, kann man mit Erfolg davon Gebrauch machen. Doch ist zu bemerken, dass eine so starke Flectionsstellung, wie sie zur sichern Blutstillung nöthig ist, meist nicht lange ertragen wird und wenn zugleich die Knochen gebrochen sind, überhaupt nicht anwendbar ist.

Das sicherste und zugleich einfachste Mittel, den Blutkreislauf zu hemmen, ist die **Umschnürung** des Gliedes mit einem **elastischen Strang** (Kautschukschlauch oder -Binde). Umwickelt man mit einem solchen unter starker Dehnung einigemale das Glied an einer und derselben Stelle und befestigt das Ende so, dass es nicht zurückschlüpfen kann, so werden sämmtliche Weichtheile und mit ihnen die Gefässe so fest zusammengedrückt, dass kein Tropfen Blut mehr durchpassiren kann. Es liegt auf der Hand, dass ein elastischer Strang seine Wirkung **dauernd** entfaltet, während der Gurt des Tourniquets sich durch die Dehnung bald verlängert und damit an Wirk-

samkeit einbüsst. Auch kann der elastische Strang **an jeder beliebigen Stelle** mit Erfolg angelegt werden; seine Anwendung verlangt daher keine genauere Kenntniss der Anatomie.

Mit Hülfe der elastischen Einwickelung lässt sich nun auch das Blut aus ganzen Körpertheilen vollständig verdrängen, und wenn man dann die arterielle Zufuhr absperrt, so kann man grosse und langdauernde Operationen ganz ohne Blutverlust ausführen.*)

Die künstliche Blutleere

wird in folgender Weise hergestellt:

1. Nachdem die etwa vorhandenen Wunden mit Watte und einem wasserdichten Stoffe (Firnisspapier) gut bedeckt worden sind, wird das Glied von den Fingerspitzen oder Zehen an aufwärts bis **über das Operationsfeld hinaus** mit **elastischen** Binden **fest eingewickelt**, wodurch man das Blut aus den Gefässen fast vollständig verdrängt.

2. Wo die Einwickelung endet, wird ein **Kautschukschlauch** (Schnürschlauch) unter mässig starker Dehnung mehrere Male um das Glied geschlungen, so dass **die Arterien kein Blut mehr durchlassen.** Die Enden des Schlauches werden durch einen Knoten oder durch Haken und Kette mit einander verbunden (Fig. 333 u. 334).

3. Auch durch eine in mehrfachen Zirkeltouren fest umgelegte und zum Schluss mit einer Sicherheitsnadel befestigte **Gummibinde** (Schnürbinde) lassen sich in den meisten Fällen die Arterien vollständig comprimiren (Fig. 335).

4. Wird dann die erste Gummibinde abgenommen, so zeigt das Glied eine **vollkommen blasse Leichenfarbe**, und man kann an demselben jede Operation **ohne Blutverlust**, ganz wie an der Leiche, ausführen, auch wenn dieselbe sehr lange dauern sollte. Die Erfahrung hat gelehrt, dass man eine und selbst zwei Extremitäten mehrere Stunden lang ohne Schaden blutleer halten kann.

---

*) Dies Verfahren, welches ich „**künstliche Blutleere**“ genannt habe (blutloses Operiren, blutsparende Methode, temporäre Ischaemie) ist von mir schon seit dem Jahre 1855 bei allen Amputationen angewandt und gelehrt worden. Aber erst im Jahre 1873, nachdem ich angefangen, die Elasticität des Kautschuks sowohl zur Beherrschung der arteriellen Zufuhr, als zur Entleerung der Gefässe zu benutzen, kam mir der Gedanke, dass es sich bei **allen** blutigen Operationen an den Extremitäten mit Vortheil verwenden lassen müsse. (Siehe Volkmann's Sammlung klinischer Vorträge, Nr. 58. Leipzig 1873.)

Fig. 333.

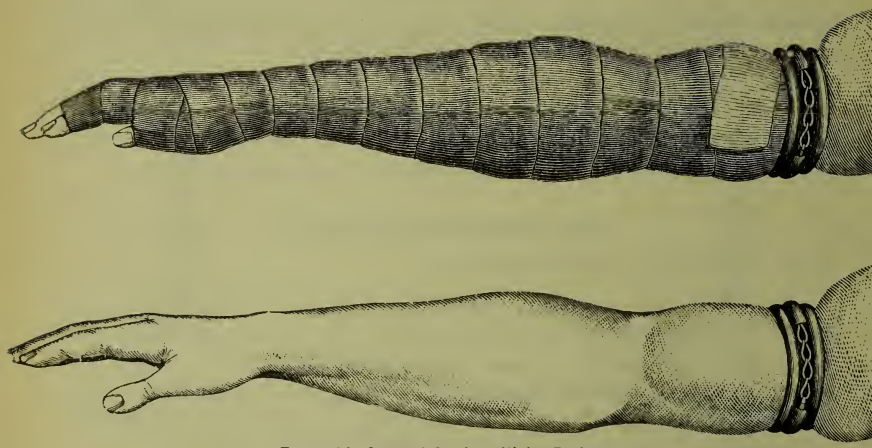

Esmarch's Apparat für künstliche Blutleere.

Fig. 334.

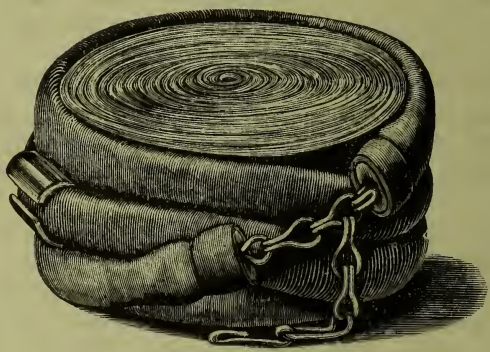

Esmarch's Apparat für künstliche Blutleere.

Fig. 335.

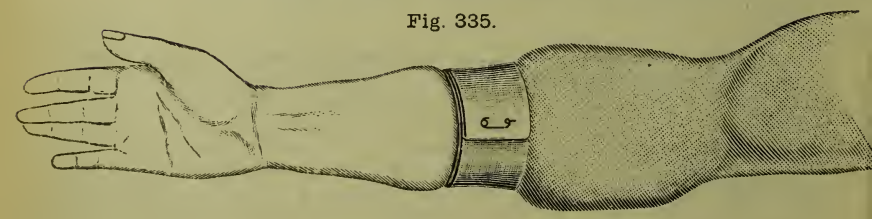

Gummischnürbinde.

5. Nur solche Theile, welche **Eiter** oder gar **Jauche** enthalten, dürfen nicht fest eingewickelt werden, weil man dadurch infectiöse Stoffe nach oben in das Zellgewebe und die Lymphbahnen treiben könnte. In solchen Fällen muss man sich damit begnügen, das Glied einige Minuten hoch empor zu halten, um die Blutmenge in den Gefässen zu verringern, ehe man den Schnürschlauch anlegt.

6. Statt des Kettenverschlusses kann man sich zur Fixirung der Schlauchenden auch einer **Klemme** bedienen, z. B. eines gespaltenen Ringes von dem Durchmesser des angewendeten Schlauches, durch dessen Spalt die **gedehnten** Enden sich leicht durchdrängen lassen. Lässt man mit der Dehnung nach, so klemmen die beiden Schlauchenden sich gegenseitig fest (Fig. 336—339).

Fig. 336.

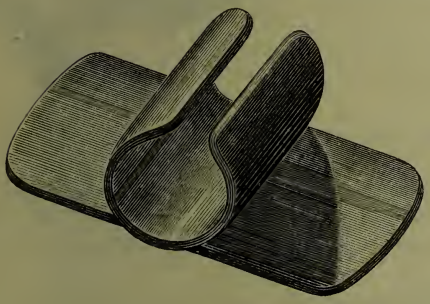

Esmarch's Schlauchklemme für künstliche Blutleere (aus Messing).

Fig. 337.

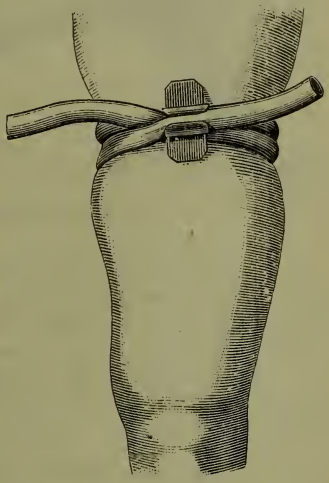

Esmarch's Schlauchklemme (offener Ring).

Fig. 338.

Fouli's Schlussapparat für einen soliden Kautschukstrang.

Fig. 339.

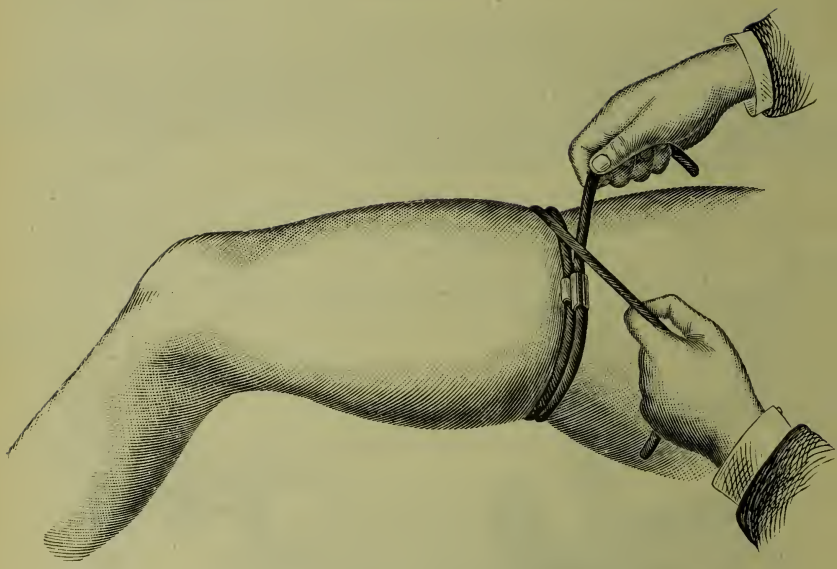

Fouli's Schlussapparat für den Kautschukstrang.

7. Zur Befestigung der **Schnürbinde** kann man die Vorrichtung von Nicaise verwenden. Es ist ein Kautschukgurt, an dessen einem Ende ein Haken und eine Anzahl von Ringen hinter einander festgenäht sind (Fig. 340).

Noch einfacher ist eine **Klemmschnalle**, wie sie an den Hosenträgern und Herren-Cravatten jetzt vielfach in Gebrauch ist (siehe Fig. 354).

8. Zur Abschnürung eines Fingers genügt ein gänsekieldicker Kautschukschlauch, den man, wie in Fig. 341 dargestellt, anlegt.

9. Mit einem ähnlichen Schlauche kann man die Wurzel des Penis und des Scrotum umschnüren, wenn man an den **männlichen Genitalien** ohne Blutverlust Operationen ausführen will (Fig. 342).

10. Bei **Exarticulationen** und **Resectionen** im **Schultergelenk** muss der Schlauch, nachdem er unter starker Dehnung unter der Achsel durchgeführt worden, auf der Höhe der Schulter über der spina scapulae durch eine kräftige Hand (Fig. 343) oder durch eine Schlauchklemme (Fig. 344) fixirt werden. Durch Anziehen der Enden gegen den Hals hin wird das Abgleiten verhindert.

Fig. 340.

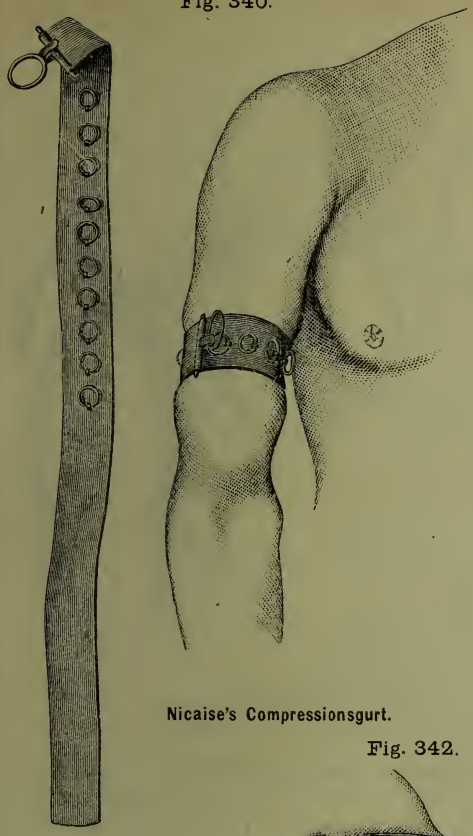

Nicaise's Compressionsgurt.

Fig. 341.



Blutleerer Finger.

Fig. 342.

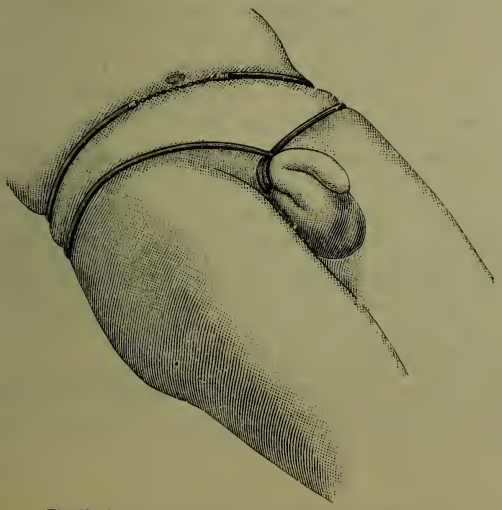

Elastische Abschnürung des Penis und Scrotum.

Fig. 343.

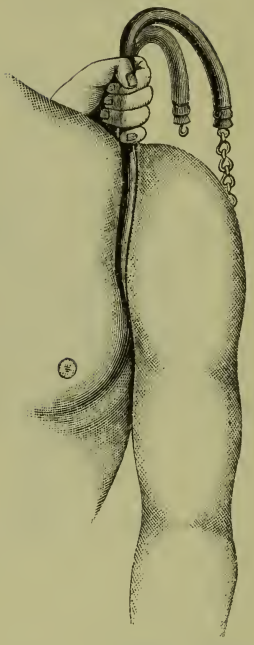

Fig. 344.

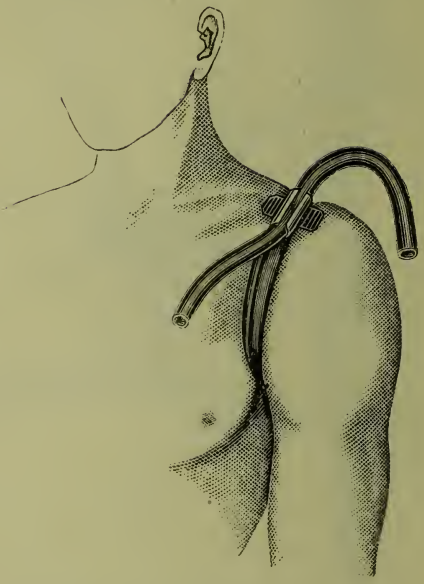

Künstliche Blutleere für Exarticulation im Schultergelenk.

11. Bei **hohen Amputationen des Oberschenkels** schlingt man den Schlauch dicht unter der Schenkelbeuge ein- oder zweimal kräftig um das Bein, kreuzt die Enden oberhalb der Leistengegend, führt sie um die hintere Fläche des Beckens und hakt sie schliesslich auf der Unterbauchgegend mittelst der Kette zusammen (Fig. 345).

12. Auch kann man eine fest zusammengerollte leinene Binde als Pelotte auf die Arteria iliaca externa dicht oberhalb des ligam. Pourpartii legen und dieselbe durch mehrere Kreuztouren einer starken Kautschukbinde fest auf die Arterie drücken (Fig. 346).

13. Bei **Exarticulationen** und **Resectionen** im **Hüftgelenk** lässt sich, unter der Voraussetzung, dass die Gedärme vorher gehörig entleert sind, der arterielle Zufluss am sichersten durch Compression der Aorta in der Nabelgegend beherrschen.

14. Man kann sich dazu des **Aortencompressoriums** von Pancoast bedienen, dessen Pelotte durch eine lange Schraube gegen das Rückenpolster bewegt wird (Fig. 347), oder

Fig. 345.

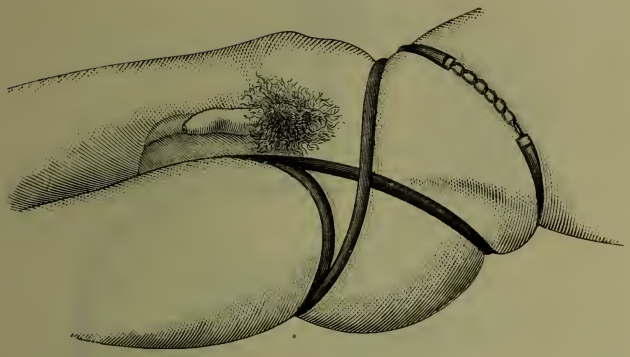

Künstliche Blutleere für hohe Amputation des Oberschenkels mit dem Kautschukschlauch.

Fig. 346.

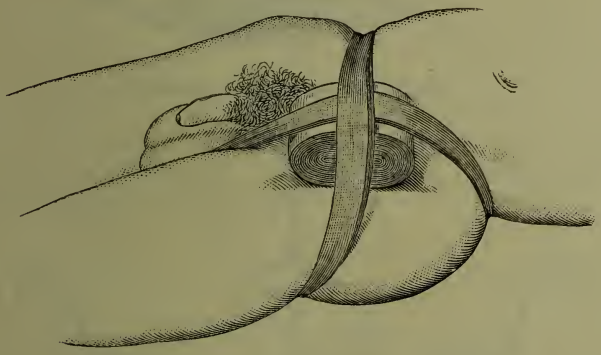

Künstliche Blutleere für hohe Amputation des Oberschenkels (Bindenpelotte und Kautschukbinde).

15. des **Compressariums** des Verfassers (Fig. 348), dessen gestielte Pelotte gegen die Wirbelsäule gedrückt wird mittelst elastischer Binden, welche zwischen den stellbaren Haken des Rückenpolsters ausgespannt werden. Der stählerne Stiel der Pelotte ist mit einem Schlitz versehen, durch welchen sich die Touren der Kautschukbinde einschieben lassen, und mit zwei Polstern von verschiedener Grösse; das nach oben gerichtete Polster wird durch die Hand eines Assistenten in seiner Lage gehalten, damit das untere nicht von der Aorta abgleitet (Fig. 349).

Fig. 347.



Aortencompressorium nach Pancoast.

Fig. 348.

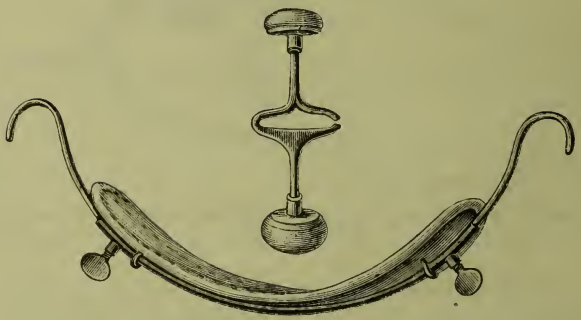

Aortencompressorium nach Esmarch.

16. Hat man kein Compressorium zur Hand, so kann man sich eine **Pelotte** dadurch **improvisiren**, dass man eine 8 m lange und 6 cm breite leinene Binde fest um die Mitte eines daumendicken fusslangen Stabes wickelt. Diese Pelotte wird dicht unterhalb des Nabels aufgesetzt, von einem Gehülfen mittelst des Stabes in der richtigen Lage

Fig. 349.

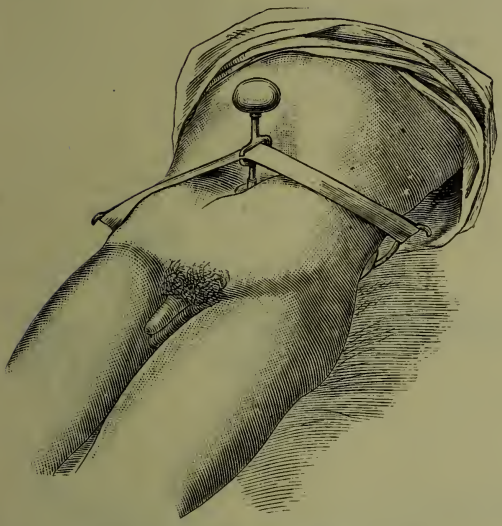

Esmarch's elastisches Aortencompressorium.

erhalten, und durch die Touren einer 6 cm breiten Kautschukbinde, welche man 5—6 Mal um den Leib herumführt, kräftig gegen die Wirbelsäule angedrückt (Fig. 350).

Fig. 350.

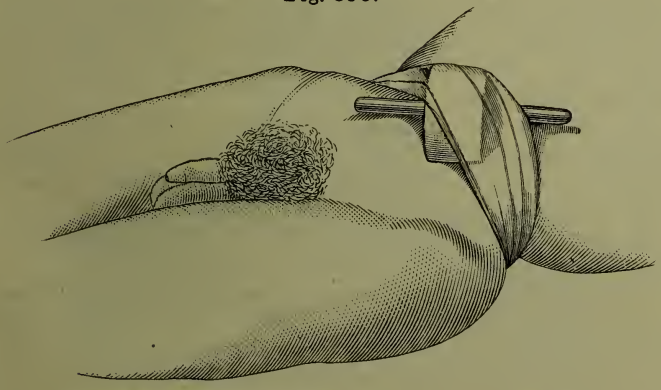

Compression der Aorta mit Binden-Pelotte und elastischer Binde.

17. Will man die circulaire Umschnürung des Bauches vermeiden, so wickelt man die leinene Binde auf die Mitte eines längeren Stockes und drückt dessen Enden durch die Touren der Kautschukbinde, welche unter der Platte des Operationstisches durchgeführt werden (Brandis), nach unten (Fig. 351).

Fig. 351.

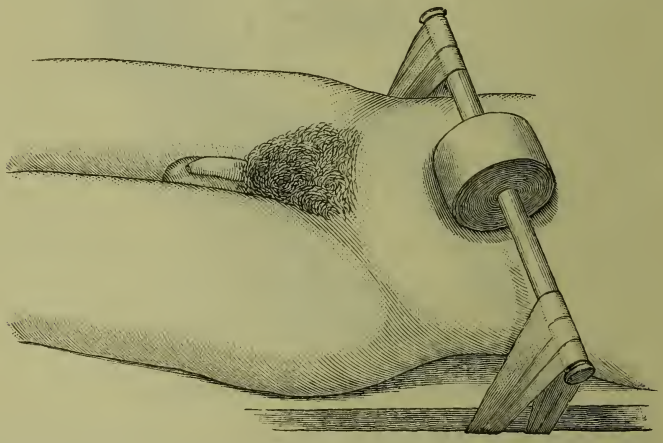

Compression der Aorta nach Brandis.

Wenn man nach Beendigung der eigentlichen Operation den Schnürstrang löst, ohne vorher die Gefässe unterbunden zu haben, so folgt alsbald eine sehr beträchtliche Blutung, weil durch den anhaltenden Druck auf die vasomotorischen Nerven die Wandungen der Blutgefässe gelähmt sind.

Am stärksten ist die Blutung natürlich dann, wenn man den Schnürstrang **langsam** löst, weil das Blut sofort in die Arterien des abgeschnürt gewesenen Theiles hineindringt, aber nicht gleich durch die noch comprimirten Venen abfliessen kann.

Es muss also jedenfalls der Schnürstrang **nicht langsam,** sondern **rasch** gelöst werden.

Man kann aber den Blutverlust ganz vermeiden oder wenigstens auf ein sehr geringes Maass beschränken, wenn man vor Abnahme des Schnürstranges alle durchschnittenen Gefässe unterbindet (wie es pag. 16 beschrieben ist) und den Schnürstrang erst dann löst, wenn die Wunde durch die Naht vereinigt, und ein gut comprimirender

Verband angelegt ist. Zu dem Ende muss der Schnürstrang so hoch als möglich oberhalb der Operationsstelle angelegt werden, damit man recht viel Platz für Anlegung des antiseptischen Compressions-Verbandes behält.

Das beste Mittel, um Nachblutungen oder nachträgliches Aussickern von Blut zu verhindern, ist die verticale Erhebung des Gliedes durch passende Lagerung, welche man noch mehrere Stunden nach der Operation fortsetzen lässt.

Wer aus Furcht vor Nachblutungen es nicht wagt, die Wunde vor Lösung des Schnürschlauches zu vereinigen, der muss auf die **parenchymatöse Nachblutung** gefasst sein, welche, auch wenn die Hauptgefässe schon unterbunden waren, nach Lösung des Stranges aufzutreten pflegt und im ersten Augenblicke die ganze Wundfläche überschwemmt. Man beherrscht dieselbe am besten dadurch, dass man zunächst das Glied vertical in die Höhe richtet und auf die eingeschlagenen Hautlappen (bei Amputationen) einige Minuten lang eine kräftige Compression mit einem grossen Schwamme ausübt und darnach einen kalten desinficirenden Wasserstrahl über die ganze Wundfläche leitet. Man gebraucht dazu die Eisdusche, d. h. einen Glasirrigator, der eine schwache antiseptische Lösung enthält, und in dessen Mitte ein blecherner, mit gestossenem Eis und Salz gefüllter Cylinder eingesenkt ist (Fig. 352).

Fig. 352.

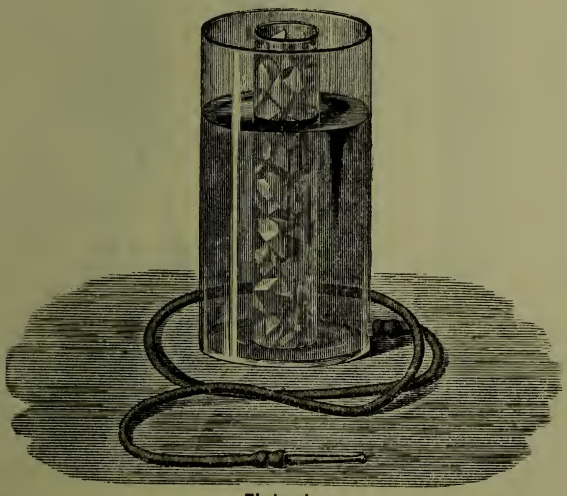

Eisdusche.

Dabei erkennt man leicht die noch blutenden kleinen Gefässe, erfasst sie mit Schieberpinzetten und unterbindet sie, wie oben geschildert.

Auch durch Digitalcompression des Arterienstammes kann man die parenchymatöse Nachblutung beschränken.

Obwohl die elastische Umschnürung weit sicherer wirkt und viel leichter anzuwenden ist, als das alte Tourniquet, so hat doch letzteres noch nicht aus den Verbandmittel-Ausrüstungen der Truppen verdrängt werden können, weil sich Kautschukstoffe nicht lange in Magazinen aufbewahren lassen, ohne ihre Elasticität ganz oder theilweise einzubüssen.

Deshalb habe ich im Jahre 1881 einen Hosenträger angegeben, welcher aus einem 150 cm langen Kautschukgurt besteht und stark genug ist, um die Art. cruralis eines kräftigen Mannes sicher zu comprimiren (Fig. 353 u. 354).

Fig. 353.

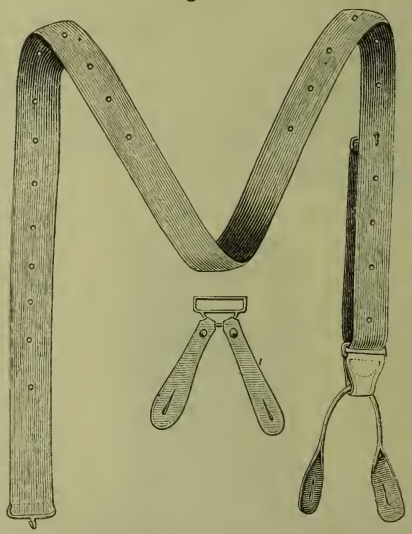

Tourniquet-Hosenträger.

Man kann diesen Gurt nicht blos zur Blutstillung bei Verletzungen der Arterien, sondern auch zur Abschnürung bei vergifteten Wunden und zur Wiederbelebung Verbluteter (durch Autotransfusion) verwenden (Fig. 397).

Ich sprach damals den Wunsch aus, dass alle Soldaten im Kriege mit solchen Tourniquet-Hosenträgern versehen werden möchten.

Fig. 354.

Anlegung des Tourniquet-Hosenträgers.

Da sich indessen der allgemeinen Einführung dieses Hosenträgers Schwierigkeiten in den Weg stellten, so habe ich nunmehr eine **Schnürbinde aus Messingspiralen** herstellen lassen, welche mit Handschuhleder überzogen sind, und dieselbe mit einem Schlussapparat versehen, welcher dieselbe Einrichtung hat, wie die Klemmschnallen an den Römpler'schen Hosenträgern und Herren-Cravatten (Fig. 355).

Fig. 355.

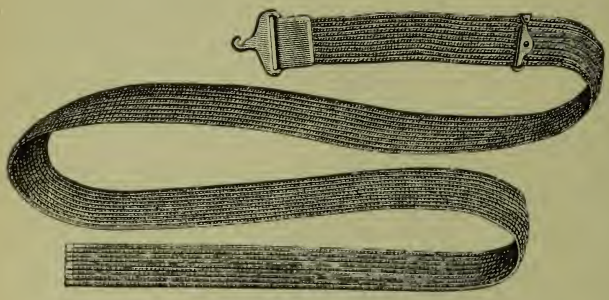

Spiralfeder-Tourniquet.

Da ich nicht zweifele, dass diese Schnürbinde sich viele Jahre wird aufbewahren lassen, ohne ihre Elasticität einzubüssen, so hoffe ich, dass dieselbe nunmehr endlich das alte unsichere Tourniquet verdrängen wird.

Dauernde Blutstillung.

Wenn ein Verwundeter verbunden ins Lazareth gebracht wird, bei welchem die Verletzung eines grösseren Gefässes zu vermuthen ist, weil gleich nach der Verwundung eine heftige Blutung aufgetreten war, wenn aber durch den gleich nach der Verwundung angelegten antiseptischen Verband nicht viel Blut durchgesickert ist, oder wenn nach Abnahme des Verbandes die Blutung nicht wiederkehrt, dann enthalte man sich zunächst jedes operativen Eingriffes, wende nur Ruhe und hohe Lage des Gliedes an und vermeide jede Einschnürung durch Binden, Tourniquets u. dergl. Es können selbst Verletzungen grösserer Gefässstämme spontan heilen, wenn keine Eiterung der Wunde eintritt.

Man lasse aber solche Patienten so viel als möglich unablässig bewachen und instruire den Wächter, wie er sich im Falle einer plötzlich wiederkehrenden Blutung zu verhalten hat.

Stellt sich nun wieder eine einigermaassen profuse Blutung ein, so darf man nicht säumen, das blutende Gefäss sofort am Ort der Verletzung freizulegen und in der Wunde selbst zu unterbinden.

Directe Unterbindung.

Bevor man sich an die oft recht schwierige Aufgabe macht, das verletzte Gefäss in der Tiefe einer Wunde aufzusuchen, sollte man sich stets erst die Lage der Gefässstämme zu den Muskeln etc. ins Gedächtniss zurückrufen. Diesem Zwecke sollen die folgenden anatomischen Abbildungen dienen (Fig. 356—360).

Das Hauptmittel, um solche Operationen **leicht, schnell** und gründlich auszuführen, ist ein **grosser Hautschnitt**, welcher von der

Wunde aus nach oben und unten in der Längsrichtung des Gliedes so angelegt wird, dass er dem Verlauf des verletzten Gefässes entspricht. Wo es das Leben gilt, ist es gleichgültig, ob der Schnitt einen Zoll oder einen Fuss lang ist; gelingt die Stillung der Blutung

Fig. 356.

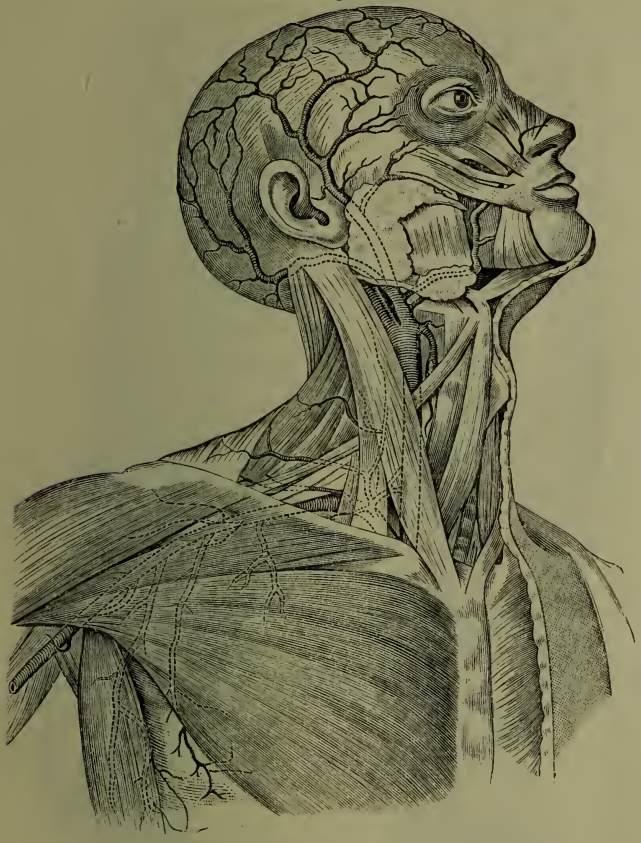

Arterien des Kopfes, Halses und der Achselgegend.

und bleibt die Wunde aseptisch, so heilt der **grosse** Einschnitt ebenso gut und schnell ohne Eiterung als ein kleiner.

Im Uebrigen ist das Verfahren hier ganz dasselbe, wie es bei der secundären Antiseptik geschildert wird (pag. 176). Nach ausgiebiger Spaltung der Haut dringt man mit dem linken Zeigefinger in die Tiefe

der Wunde ein, spaltet auf demselben mit dem Knopfmesser die tieferen Schichten, das Zellgewebe, die Fascien und Muskeln ebenso

Fig. 357.

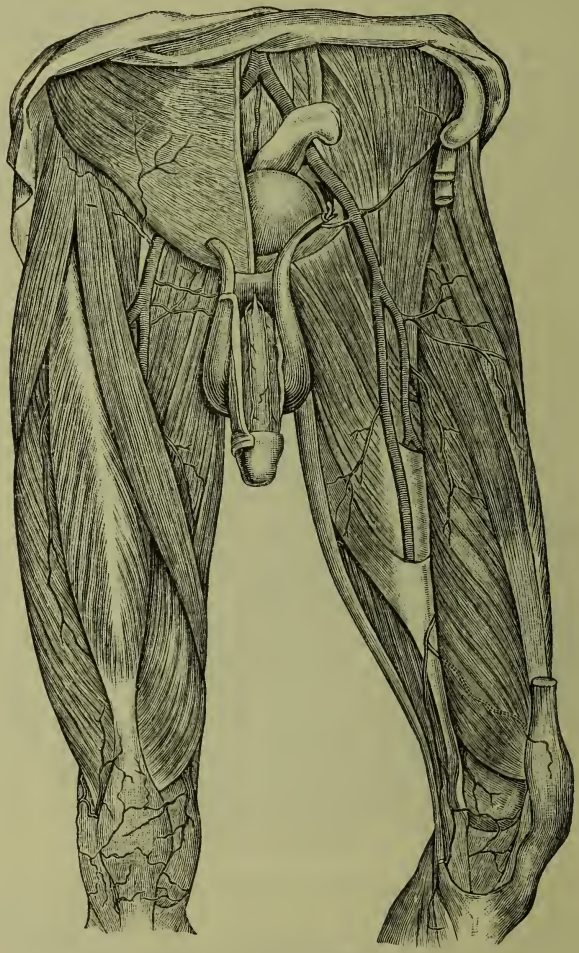

Arterien des Oberschenkels.

ausgiebig und lässt mit grossen scharfen oder stumpfen Haken die gespaltenen Theile auseinanderziehen.

Darauf räumt man mit den Fingern, mit Tupfern und Schwämmen rasch und energisch das Blutgerinnsel, welches die ganze Wundhöhle

Fig. 358.

Arterien des Armes.

Fig. 359.

Rückseite.

Fig. 360.

Vorderseite.

Arterien des Unterschenkels.

ausfüllt (das sogenannte Aneurysma traumaticum diffusum) aus und findet dann meistens in der Tiefe der Wunde das verletzte Ge-

fäss oder wenigstens einen blutig infiltrirten Strang, in welchem Arterie, Venen und Nerven zusammenliegen. Dann muss man durch vorsichtiges Präpariren diese einzelnen Theile von einander zu trennen suchen.

Durch Anwendung der künstlichen Blutleere wird das Auffinden der verletzten Gefässe wesentlich erleichtert. Wenn aber die Venenstämme ganz blutleer und zusammengefallen sind, so kann es schwer sein, sie von Zellgewebssträngen zu unterscheiden. Deshalb ist es rathsam, unterhalb der Wunde ein **Blutreservoir** anzulegen, indem man z. B. vor elastischer Einwickelung des verletzten Armes eine Schnürbinde um das Handgelenk legt. Löst man dann später diese Binde und erhebt den Arm, so füllt das in der Hand eingesperrt gewesene Blut die Venen und dringt, falls eine derselben verletzt ist, aus der verletzten Stelle hervor.

Wenn die verletzte Stelle der Arterie oder Vene gefunden und soweit freigelegt ist, dass die ganze Ausdehnung der Verletzung übersehen werden kann, muss das Gefäss isolirt und oberhalb und unterhalb der Stelle im Gesunden mit Catgut oder antiseptischer Seide fest und sicher unterbunden werden (Schifferknoten!). Darauf durchschneidet man, falls die Continuität des Gefässes nicht schon durch die Verletzung aufgehoben ist, dasselbe in der Mitte zwischen beiden Ligaturen und überzeugt sich, dass nicht etwa zwischen den beiden Ligaturstellen noch Aeste von dem Gefässe in die Tiefe oder nach den Seiten hin abgehen. Findet man solche abgehende Aeste, so müssen auch diese gut isolirt, unterbunden und von dem Gefässstamme abgetrennt werden. Um ganz sicher zu gehen, kann man das zwischen den beiden Ligaturen liegende verletzte Stück des Gefässes herausschneiden.

Nun löst man den Schnürschlauch (resp. Binde) und unterbindet sorgfältig alle Gefässe, aus denen noch Blut hervordringt, wobei man das Glied emporheben lässt, wie bei den Amputationen nach Lösung des Schlauches, um die parenchymatöse Blutung zu beschränken.

Die Unterbindung des Arterienstammes oberhalb der Wunde (indirecte Unterbindung nach Hunter)

ist bei traumatischen Blutungen nur dann indicirt, wenn aus irgend einem Grunde der Versuch der directen Unterbindung nicht rathsam erscheint, z. B., wenn die Wunde selbst vernarbt ist, sich aber in der Tiefe derselben ein Aneurysma traumaticum circumscriptum ge-

Fig. 361.

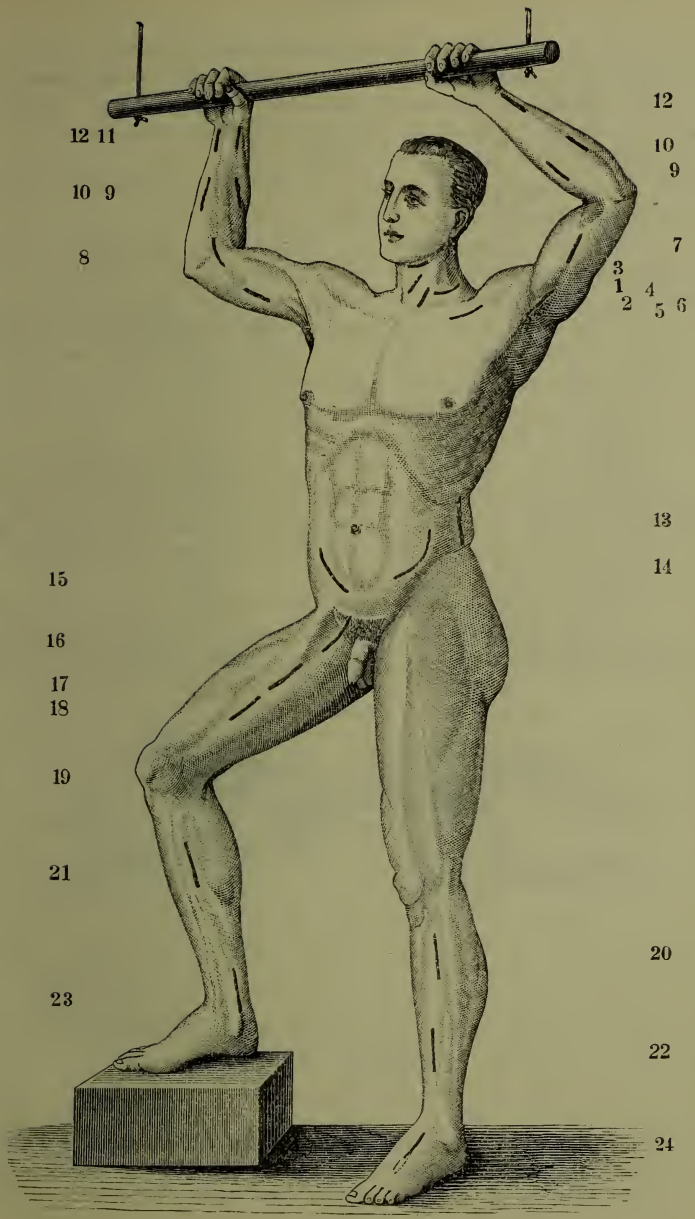

Hautschnitte zur Unterbindung der Gefässstämme.

bildet hat, an einer Stelle, deren Freilegung eine sehr viel schwierigere Operation nöthig machen würde, als es die Unterbindung des Stammes oberhalb ist, oder wenn man nach Amputationen oder Resectionen die in bester Heilung begriffene Wunde nicht wieder beunruhigen will.

Folgende Regeln gelten für das Aufsuchen und die Unterbindung der Hauptarterienstämme:

1. Der Operateur muss vor Beginn der Operation sich die anatomischen Verhältnisse der Unterbindungsstelle ganz genau ins Gedächtniss zurückrufen.

2. Darnach wird die Richtung und die Länge des Hautschnittes bestimmt. Nützlich ist es, denselben durch einen Strich mit Tusche oder Hautkreide vorzuzeichnen (Fig. 361).

3. Der Körpertheil wird in die für die Operation vortheilhafteste Lage und in das beste Licht gebracht.

4. Wenn die Operation an einer Extremität stattfindet, so ist es vortheilhaft, dieselbe vorher blutleer zu machen, mit der Modification, welche oben bei der directen Unterbindung angegeben wurde. Sobald es darauf ankommt, das Pulsiren der Arterie zu fühlen, löst man den oberen Schnürschlauch.

5. Der **Hautschnitt** wird gemacht entweder **aus freier Hand**, indem die Finger der linken Hand die umgebende Haut gut spannen und das Messer überall die ganze Dicke der Haut durchdringt (Fig. 362),

Fig. 362.

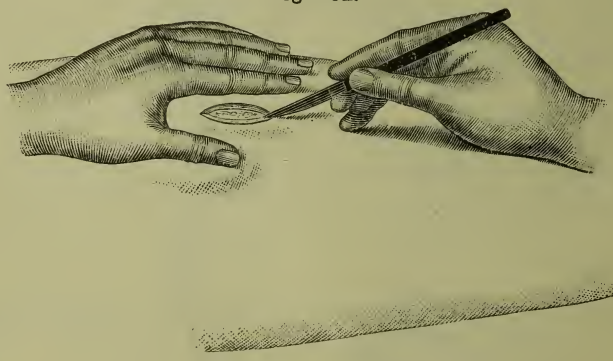

Hautschnitt aus freier Hand.

oder, wenn die Arterie oder andere wichtige Theile unmittelbar unter der Haut liegen, durch Erhebung einer **queren Hautfalte**, welche mit einem Messerzuge durchschnitten wird (Fig. 363).

6. Um mit Vorsicht in die Tiefe zu dringen, erfassen Operateur und Assistent mit zwei guten Pinzetten die oberste Zellgewebsschicht zu beiden Seiten der Schnittachse und heben das Zellgewebe a tempo empor, so dass die Luft in dessen Maschen eindringt (Emphysem). Ein Messerzug trennt das aufgehobene Zellgewebe (Fig. 364).

Fig. 363.

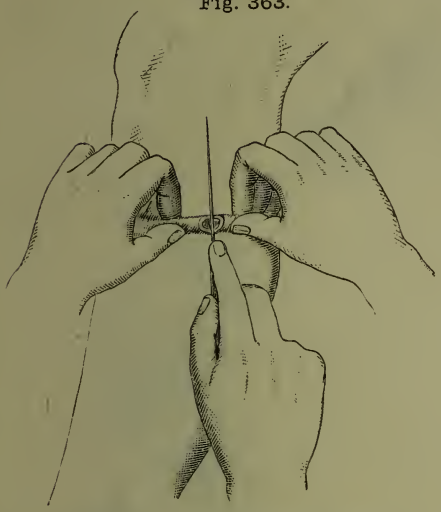

Hautschnitt mit Erhebung einer Hautfalte.

Fig. 364.

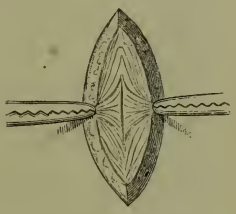

Trennung des Zellgewebes zwischen zwei Pinzetten.

7. Sofort lassen beide Pinzetten los, fassen bald oberhalb, bald unterhalb des so entstandenen Schlitzes aufs Neue die Zellgewebsschicht und heben sie dem Messer entgegen, welches die Fasern trennt, bis die Schicht von einem Wundwinkel bis zum anderen durchschnitten ist. Dies Verfahren wird mit den folgenden Schichten so lange wiederholt, bis man auf die **Arterienscheide** gelangt. Was an Venen, kleinen Arterien, Nerven und Muskeln in den Weg kommt, wird gelöst und durch stumpfe Haken zur Seite gezogen.

8. Sobald die **Arterienscheide** freigelegt ist, fasst der Operateur mit seiner Pinzette auf die Mitte der Arterienwand, hebt von ihr die Zellscheide in einem kleinen Kegel ab, senkt den Griff seines Messers so weit seitwärts nach aussen, dass die Seitenfläche der Klinge sich gegen die Arterie wendet, die Spitze aber in einem rechten Winkel zur Spitze der Pinzette und unter derselben in den gefassten Kegel eindringt (Fig. 365).

Ein kleiner Schnitt öffnet die **Scheide** und indem die Pinzette den so entstehenden dreieckigen Zipfel hebt, trennt die Messerspitze vorsichtig die Arterienscheide von der Arterienwand ab.

Fig. 365.

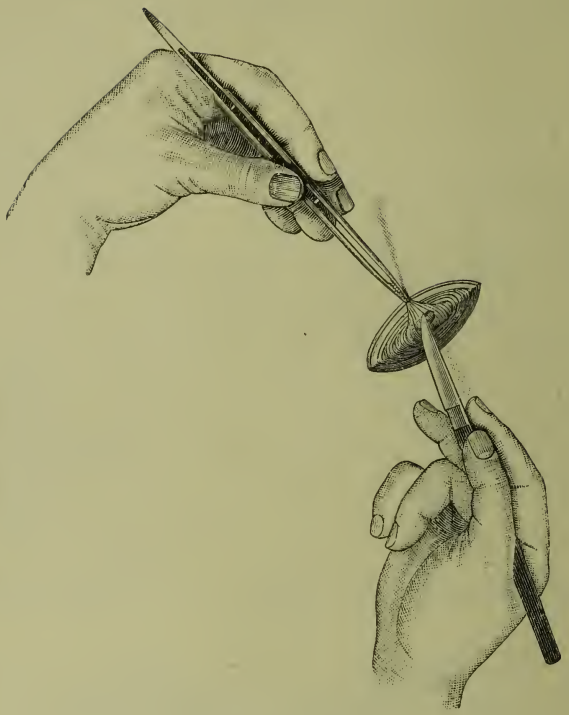

Eröffnung der Arterienscheide.

9. Bei grösseren Arterien wird dieses Verfahren in der Weise fortgesetzt, dass der Operateur, während seine Pinzette den Zipfel noch festhält, mit der rechten Hand eine zweite Pinzette geschlossen in das Loch an der Basis des Zipfels zwischen Arterie und Zellscheide einführt, hier die Innenwand der Zellscheide fasst und sie hervorzieht. Dadurch wird die Arterie sanft um ihre Axe gerollt, und es kommen die Zellgewebsfasern, durch welche die Scheide an die seitliche und hintere Wand der Arterie angeheftet ist, zum Vorschein und werden auf dieselbe vorsichtige Weise und nur in der Breite der zuerst gemachten Oeffnung abgelöst.

NB. Wird die Arterienscheide zu weit abgelöst, so kann die Arterie nekrotisch werden und dann erfolgen Nachblutungen aus der Unterbindungsstelle.

Bei den grössten Arterien muss das Verfahren, wenn die eine Hälfte der Circumferenz gelöst ist, auch auf der anderen Seite wiederholt werden.

10. Sobald die Arterie ringsum gelöst ist, wird eine **gekrümmte Knopfsonde** (oder ein Schielhaken) vorsichtig und immer von der Seite her, an welcher die Hauptvene liegt, um das Gefäss herumgeführt, während eine Pinzette den Schnittrand der Zellscheide ausspannt (Fig. 366).

Fig. 366.

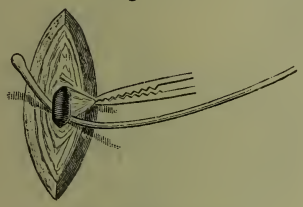

Einführung der Knopfsonde.

11. Mittelst der Sonde wird die Arterie so weit emporgehoben, dass eine schmale, an der Spitze geöhrte **Aneurysmanadel** (Cooper's oder Syme's) in entgegengesetzter Richtung unter derselben durchgeführt werden kann (Fig. 367 u. 368).

Fig. 367.

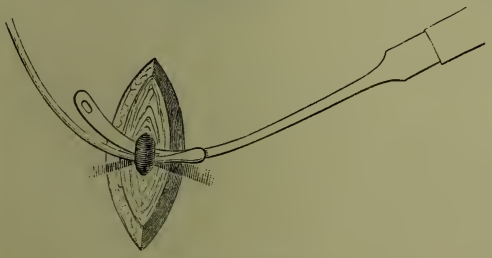

Einführung der Aneurysmanadel.

12. Die Sonde wird entfernt, durch das Oehr der Nadel ein starker **Catgutfaden** ge-

Fig. 368.

Syme's Aneurysmanadel.

schoben, die Nadel zurückgezogen; die Mitte des Fadens bleibt unter der Arterie liegen.

13. Der **Faden** wird um die Arterie zusammengeknotet mit einem **Schifferknoten** (s. Fig. 24) [**nicht** mit einem **Weiberknoten** (s. Fig. 25)] und ohne die Arterie zu zerren; die Knoten müssen mit den Spitzen beider Zeigefinger in der Tiefe der Wunde zusammengezogen werden (Fig. 369).

Fig. 369.

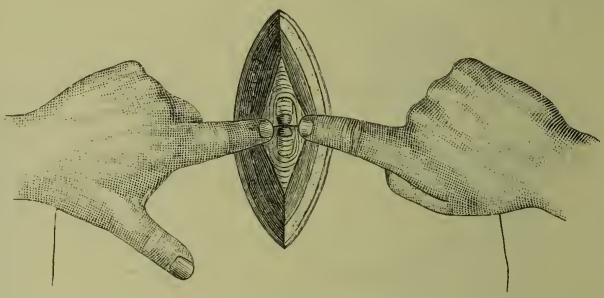

Schliessung des Knotens.

14. Es ist zu rathen, grössere Arterien doppelt zu unterbinden und zwischen beiden Ligaturen das Gefäss zu durchschneiden, damit beide Enden sich in die Zellgewebsscheide zurückziehen können.

Regeln für die Unterbindung der einzelnen Arterienstämme.

Unterbindung der linken Arteria Carotis communis in der Höhe des Ligam. cricothyreoideum (Fig. 370).

1. Der **Kopf wird hintenübergebeugt, unter die Schultern ein Kissen** gelegt.

2. **Hautschnitt,** 6 cm lang, am **inneren Rande** des **Kopfnickers** entlang, in der **Höhe** des **oberen Randes** des **Schildknorpels** beginnend (Fig. 361. 1).

Fig. 370.

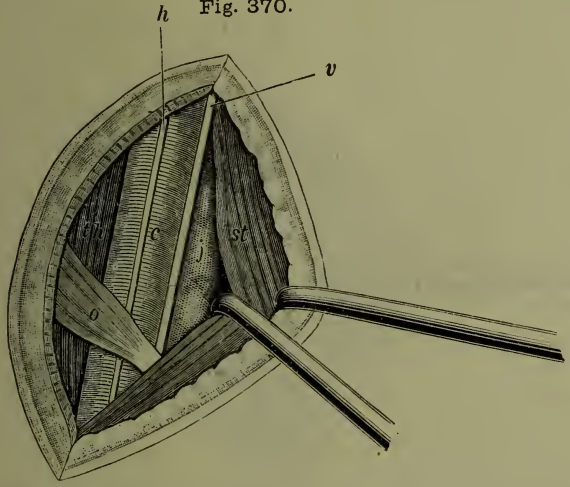

3. **Spaltung** des **Platysma** und des Zellgewebes (mit Vermeidung der oberflächlichen Venen).

4. Der m. sternocleidomastoideus (*st*) wird nach **aussen,** der **Omohyoideus** (*o*) wird nach **unten** gezogen.

5. Der ramus descendens **nervi hypoglossi** (*h*), der **auf** der Arterie abwärts läuft, wird nach **aussen** gezogen.

6. **Eröffnung** der gemeinschaftlichen **Zellscheide auf der Mitte der Arterie.** Dieselbe (*c*) liegt **innen,** die **Vena** jugularis interna (*j*) nach **aussen** und etwas oberflächlicher, der **nervus vagus** (*v*) zwischen beiden in der Tiefe.

7. Die Nadel ist von **aussen** her herumzuführen.

Unterbindung der linken Arteria Carotis communis zwischen beiden Köpfen des m. sternocleidomastoideus (Fig. 371).

1. **Hautschnitt,** 6 cm lang, zwischen beiden Köpfen des Kopfnickers abwärts bis auf das Schlüsselbein, 2 cm nach aussen vom Sternalgelenk (Fig. 361. 2).

2. **Spaltung** des **Platysma**; der **Schlitz** zwischen Sternal- und Clavicularportion des Kopfnickers wird **mit den Fingern** auseinander gedrängt, bis die vena jugularis interna (*j*) sichtbar wird.

Fig. 371.

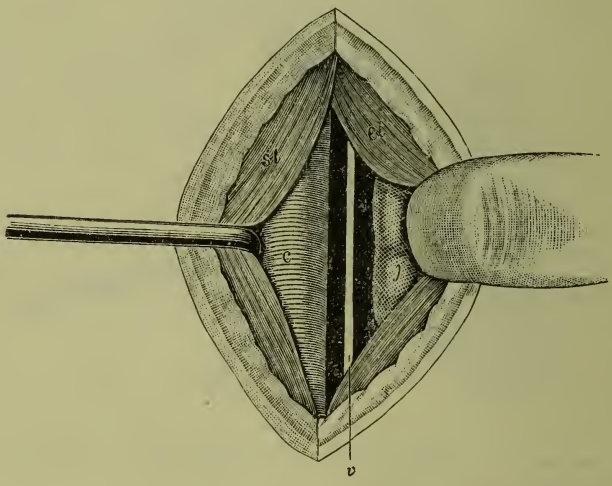

3. Die **Vene** wird **mit der Clavicularportion** (*cl*) durch den Finger eines Assistenten vorsichtig nach **aussen**, die **Sternalportion** (*st*) sammt den m. m. sternohyoid. und sternothyreoid. nach **innen** gezogen.

4. An der **Innenseite der Vene** erscheint der **nervus vagus** (*v*), etwas weiter nach innen und tiefer liegt die Arterie (*c*).

Unterbindung der Arteria lingualis (Fig. 372).

1. **Hautschnitt**, 4 cm, am **oberen Rande** des **grossen Hornes** des **Zungenbeines** entlang (Fig. 361. 3).

2. **Spaltung** des **Platysma**; die **vena facialis posterior** wird nach **aussen** gezogen.

3. **Freilegung** des **äusseren Bauches** des **m. digastricus** (*d*), **hinter** und **unter** welchem der **nervus hypoglossus** (*hp*) erscheint; die gland. submaxillaris (*gl*) wird nach **oben**, das grosse Horn des Zungenbeines mit einem scharfen Haken nach **ab-** und **vorwärts** gezogen.

Fig. 372.

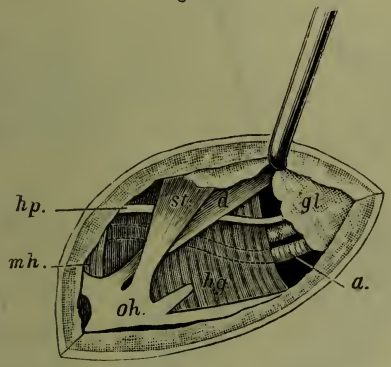

4. Der **n. hypoglossus** läuft **vor** dem **m. hyoglossus** (*hg*) herüber, begleitet von der vena lingualis; **unterhalb** des Nerven tritt die **Arteria lingualis** (*a*) **hinter** den **m. hyoglossus.**

5. **Zwischen n. hypoglossus** und **grossem Horn** des **Zungenbeines** (*oh*) werden die **Fasern** des **m. hyoglossus** vorsichtig **gespalten**; unmittelbar dahinter liegt die **Arteria lingualis**, begleitet von einer Vene.

Auch im **Trigonum linguale**, zwischen äusserem Bauch des m. digastricus und seitlichem Rand des mylohyoideus (*mh*) kann die Arterie nach Spaltung des hyoglossus unterbunden werden (Hueter).

Unterbindung der Arteria subclavia in der linken fossa supraclavicularis (Fig. 373).

(Die Arterie kommt hinter dem scalenus anticus (*sc*) hervor und läuft über die erste Rippe (*I*) nach unten aussen hinter das Schlüsselbein.)

1. Der **Arm** wird **abwärts**, der **Kopf** nach der **gesunden** Seite gezogen, unter den Rücken ein Kissen gelegt.

2. **Hautschnitt**, 6—8 cm lang, bogenförmig, vom äusseren Rand des Kopfnickers zum äusseren Dritttheil des Schlüsselbeines, schräg über die fossa supraclavicularis (Fig. 361. 4).

3. Das **Platysma** wird durchschnitten, der **äussere Rand** des **Kopfnickers** (*st*) **freigelegt**; die vena jugularis externa (*j*) darf nicht verletzt werden!

Fig. 373.

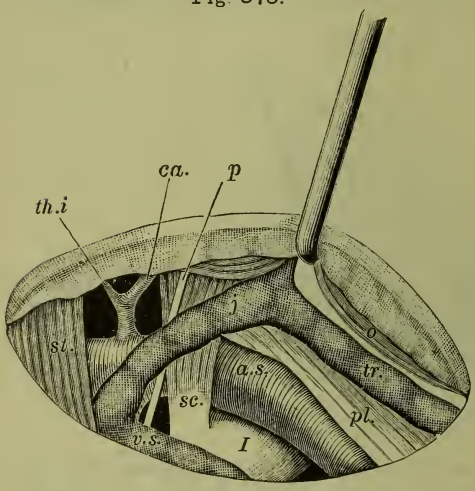

4. **Spaltung** des oberflächlichen Blattes der **fascia colli** und des Fettzellgewebes in der fossa supraclavicularis.

5. Der **musculus Omohyoideus** (*o*) wird losgelöst und nach oben gezogen.

6. **Durch Fett** und **Zellgewebe** (mit Venen!) zum Scalenus (*sc*), dessen Sehne neben dem tuberculum der ersten Rippe fühlbar ist.

7. Es erscheint der **innere Rand** des **plexus brachialis** (*pl*), welcher nach **oben** und **aussen** gezogen wird.

8. **Zwischen Scalenus** und **plexus brachialis**, aber etwas **tiefer** als letzterer, liegt die **Arterie**; sie wird sichtbar nach Spaltung des tiefen Blattes der fascia colli.

9. Die **vena subclavia** (*v. s*) liegt **vor** und **unterhalb** der Sehne des Scalenus und **dicht hinter** dem Schlüsselbein.

NB. Zu vermeiden ist die Verletzung der vena jugularis externa (am äusseren Rande des Kopfnickers), der Art. transversa scapulae (nahe der Clavicula), der Art. transversa colli (auf dem plex. brachialis), des n. phrenicus (*p*), der auf dem scalenus herabläuft.

Unterbindung der Arteria subclavia in der linken fossa infraclavicularis (Fig. 374).

1. Die **Schulter** wird **aufwärts** gedrängt.

2. **Hautschnitt**, 6—8 cm lang, vom **processus coracoideus** beginnend, **parallel** mit der **äusseren Hälfte** der Clavicula (Fig. 361. 5), legt die **dreieckige Furche** zwischen m. deltoideus und m. pectoralis (trigonum Mohrenheimii) frei, durch welche die **vena cephalica** zur vena subclavia tritt.

3. Die **vena cephalica** (*ce*) wird mit dem Rande des **m. deltoideus** (*d*) nach **aussen**, der Rand des **m. pectoralis major** (*pmj*) (den man im Nothfall vom Schlüsselbein etwas abtrennt) nach **innen** gezogen.

Fig. 374.

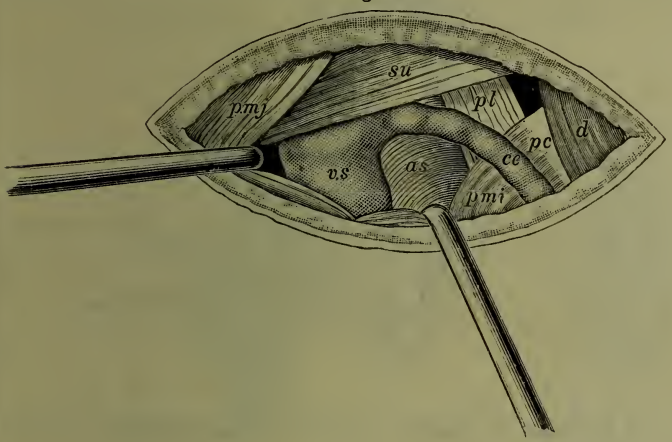

4. Nach **Spaltung** des **Fettzellgewebes** erscheint **in der Tiefe** die **fascia coraco-clavicularis**, welche vorsichtig **getrennt** wird. Die **Arteria thoracica externa** muss meistens unterbunden werden.

5. Man sieht den **m. pectoralis minor** (*pmi*), dessen **innerer** (oberer) **Rand** mit dem **m. subclavius** einen nach innen zu offenen **Winkel** bildet. In diesem Winkel liegt die **Arterie** (*as*) **tief zwischen** dem **plexus brachialis** (*pl*) und der **vena subclavia** (*vs*), die **Vene** nach **innen**, der **Nerv** nach **aussen**.

NB. Im Nothfalle kann der pectoralis minor vom processus coracoideus (*pc*) abgelöst und die Arterie weiter nach der Achselhöhle zu unterbunden werden. Auch durch temporäre Resection der Clavicula kann man sich in schwierigen Fällen die Operation erleichtern (v. Langenbeck).

Unterbindung der Arteria axillaris in der rechten Achselgrube (Fig. 375).

1. **Hautschnitt**, 5 cm lang, bei hoch erhobenem Arm, am **inneren Rande** des **m. coracobrachialis** entlang, beginnt dort, wo sich dieser Muskel mit dem **Rande** des **m. pectoralis major** stumpfwinklig kreuzt (Fig. 361. 6).

Fig. 375.

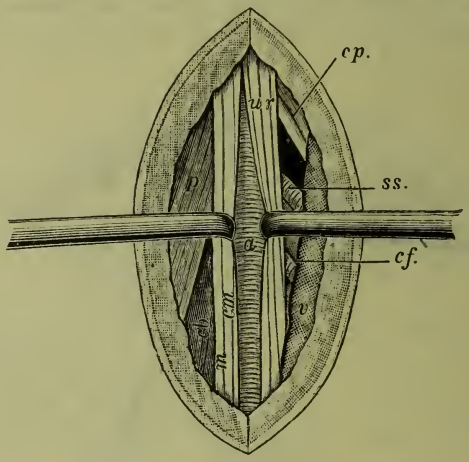

2. Nach **Spaltung** der **Fascie** erscheint ein **Nervenbündel**, welches die **Arterie einschliesst.**

Die **vena axillaris** (*v*) liegt am **hinteren** Rande des plexus und **etwas oberflächlicher.**

3. Man **spaltet** die **Nervenbündelscheide**, zieht die **vorderen** Stränge (n. medianus und cutaneus medius) nach **vorne**, die **hinteren** (n. ulnaris und radialis) nach **hinten** und öffnet die Arterienscheide.

In der Mitte der Achselgrube gehen von der Art. subclavia die arteriae subscapularis (*ss*) und circumflexa humeri (*cf*) nach hinten ab.

Unterbindung der Arteria brachialis in der Mitte des rechten Oberarmes (Fig. 376).

1. **Hautschnitt**, 4 cm lang, am **inneren** Rande des m. biceps (Fig. 361. 7).

2. Der **biceps** (*b*) wird mit stumpfen Haken nach **aussen** gezogen. Es erscheint der **n. medianus** (*m*), welcher unmittelbar auf der Arterie liegt.

3. Der **n. medianus** wird gelöst, mit einem Schielhaken nach aussen gezogen, die Scheide der Arterie geöffnet; sie liegt zwischen zwei Venen (v. brachiales). (*t*: m. triceps.)

NB. Bisweilen theilt sich die Art. brachialis schon im oberen Drittheil des Oberarmes in die ulnaris und radialis; letztere verläuft dann gewöhnlich mehr oberflächlich und lateralwärts (**auf** dem biceps) und erstere erscheint dann auffallend **dünn**.

Fig. 376.

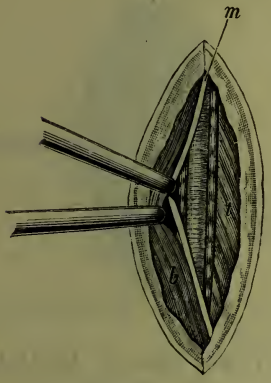

Fig. 377.

Unterbindung der Arteria brachialis in der rechten Ellbogenbeuge (Art. anconea) (Fig. 377).

1. **Hautschnitt**, 3 cm lang, 5 mm **einwärts** vom inneren Rande des tendo bicipitis (Fig. 361, 8). Vorsichtig, damit nicht die **vena mediana** (*v*) verletzt werde. Sie wird **nach unten** gezogen.

2. **Spaltung** der **Aponeurose** des **biceps** (*a*). Unmittelbar darunter liegt die Arterie auf dem m. brachialis internus zwischen zwei Venen.

Der **nerv. medianus** (*m*) liegt einige Millimeter weiter **nach innen** und tritt unter den m. pronator teres.

Unterbindung der Arteria radialis im oberen Dritttheil des rechten Vorderarmes (Fig. 378).

1. **Hautschnitt**, 3 cm unterhalb der Armbeuge beginnend, verläuft 4 cm lang auf einer Linie, welche das **radiale Dritttheil** der **Volarfläche** des supinirten Vorderarmes von dem **mittleren Dritttheil** trennt (Fig. 361. 9).

2. Nach **Spaltung** der **fascia antibrachii** wird der **Zwischenraum zwischen den Bäuchen** des **m. supinator longus** (*s*) und **flexor carpi radialis** (*f*) aufgesucht und mit der Spitze des Zeigefingers **erweitert.**

3. In der Tiefe liegt die **Arterie**, begleitet von zwei Venen; an ihrer Radialseite der ramus **superficialis** des nervus **radialis** (*r*).

Fig. 378.

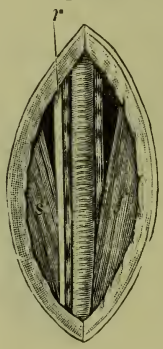

Fig. 379.

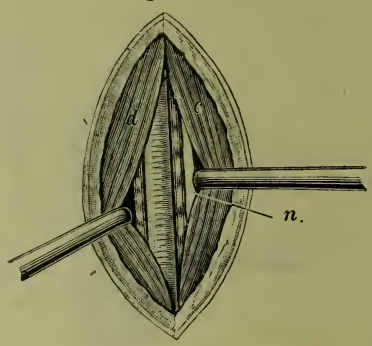

Unterbindung der Arteria ulnaris im oberen Dritttheil des rechten Vorderarmes (Fig. 379).

1. **Hautschnitt**, 3 cm unterhalb der Armbeuge beginnend, verläuft 4 cm lang auf einer Linie, welche das **ulnare Dritttheil** der **Volarfläche** des supinirten Vorderarmes von dem **mittleren Dritttheil** trennt (Fig. 361. 10).

2. Nach **Spaltung** der **fascia antibrachii** wird der **Zwischenraum** zwischen den **Bäuchen** des **m. flexor carpi ulnaris** (*c*) und **flexor IV digitorum sublimis** (*d*) aufgesucht und mit der Spitze des Zeigefingers und stumpfen Haken **erweitert.**

3. In der Tiefe liegt die **Arterie**, begleitet von zwei Venen; an ihrer Ulnarseite der **n. ulnaris** (*n*).

Unterbindung der Arteria radialis oberhalb des rechten Handgelenkes (Fig. 380).

1. **Hautschnitt**, 3 cm lang, an der **Radialseite** des **m. flexor carpi radialis** (Fig. 361. 11).

2. Vorsichtige **Spaltung** des oberflächlichen Blattes der **fascia antibrachii.**

3. Die **Arterie**, begleitet von zwei Venen, liegt **zwischen m. flexor carpi radialis** (s. radialis internus) (*f*) und **m. supinator longus** (s. brachio-radialis) (*s*).

Fig. 380.

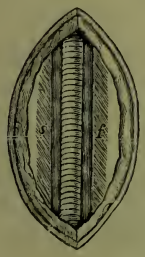

Fig. 381.

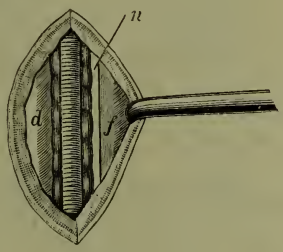

Unterbindung der Arteria ulnaris oberhalb des rechten Handgelenkes (Fig. 381).

1. **Hautschnitt**, 3 cm lang, am sehnigen **Radialrande** des **m. flexor carpi ulnaris** (ulnaris internus), der sich an das os pisiforme setzt (Fig. 361. 12).

2. Vorsichtige **Spaltung** des oberflächlichen Blattes der **fascia antibrachii.**

3. Die **Arterie**, begleitet von zwei Venen, liegt zwischen der Sehne des **flexor carpi ulnaris** (*f*) und der am meisten ulnarwärts gelegenen Sehne des **m. flexor digitorum sublimis** (*d*).

An ihrer Ulnarseite liegt der nervus **ulnaris volaris** (*n*).

Unterbindung der Bauchaorta unterhalb des Abganges der artt. renales (Maas).

1. **Hautschnitt** am vorderen Rande des linken m. quadratus lumborum entlang von den letzten Rippen bis zur crista ilei (Fig. 361. 13).

2. Nach Durchschneidung der Bauchmuskeln und der fascia transversa kann die Wunde mit stumpfen Haken so weit auseinander gezogen werden, dass man den Retroperitonealraum vom unteren Nierenende an übersehen und die Aorta gut isoliren kann.

Unterbindung der Arteria iliaca communis (links) (Fig. 382).

1. **Hautschnitt**, 10—12 cm lang, beginnt 3 cm nach innen und unten von der spina anterior superior ossis ilei und steigt, leicht nach innen concav gebogen, vertical bis nahe an den letzten Rippenbogen hinauf (Fig. 361. 14).

2. **Spaltung** der **Fettschicht**, der dünnen **fascia superficialis**, der **Muskelschicht** des **obliquus externus**, des **obliquus internus**, des **transversus** und der dünnen **fascia transversalis**, bis das **Peritoneum** blossliegt.

3. Das **Peritoneum** (*p*) wird vorsichtig **nach innen, gegen den Nabel** hin, gedrängt und **mit den Fingern** gegen den inneren Wundrand gezogen.

4. Der **Ureter** (*u*) bleibt meistens mit dem Bauchfell im Zusammenhang; wo nicht, so sieht man ihn zusammen mit dem nervus spermaticus externus (*sp*) schräg über die Theilungsstelle der iliaca weglaufen und muss eine Verletzung desselben sorgfältig vermeiden.

5. Die **ganze Arteria iliaca communis** liegt nun am inneren Rande des m. iliopsoas (*mm*) frei vor, von der Aorta bis zu ihrer Theilung; die Vena iliaca liegt (links) an ihrer Innenseite, rechts liegt sie **hinter** der Arterie.

NB. Auch die **Arteria iliaca interna** kann hier unterbunden werden.

Fig. 382.

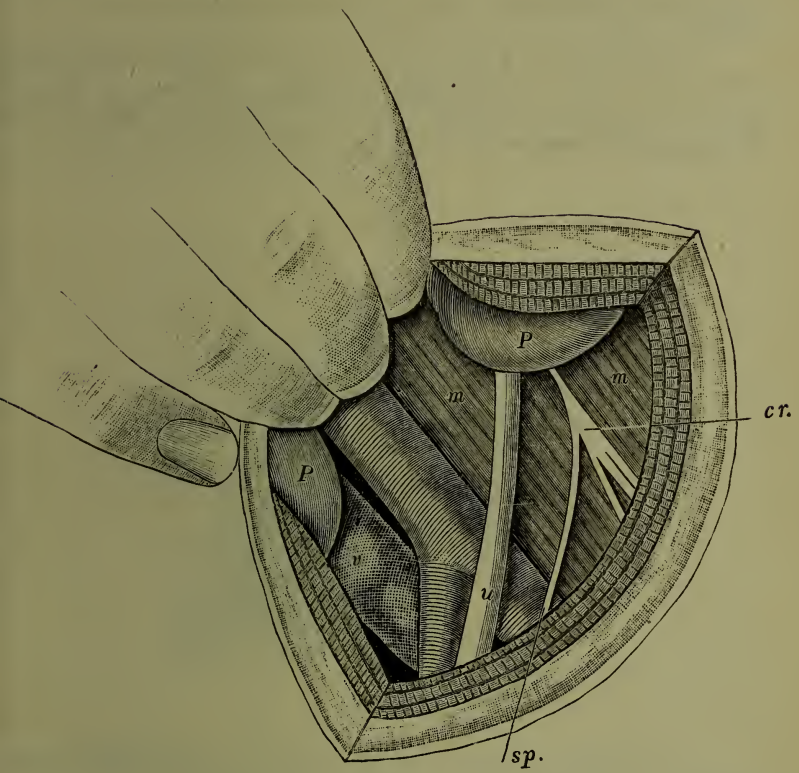

Unterbindung der Arteria iliaca communis (links).

Unterbindung der Arteria iliaca externa (rechts) (Fig. 383).

1. **Hautschnitt**, 1 cm oberhalb des lig. Poupartii und demselben parallel, 8—10 cm lang, **flachconvex**, **beginnt** 3 cm nach innen von der spina anterior superior, **endet** in der Gegend des inneren Leistenringes (**ohne** ihn und den funiculus spermaticus freizulegen) (Fig. 361. 15).

2. **Spaltung** der **Fettschicht**, der dünnen **fascia superficialis**, der starken sehnigen **Aponeurose** des **obliquus externus**, der **Muskelfasern** des **obliquus internus**; dann der horizontalen **Muskelfasern** des **transversus abdominis** im äusseren Wundwinkel.

Fig. 383.

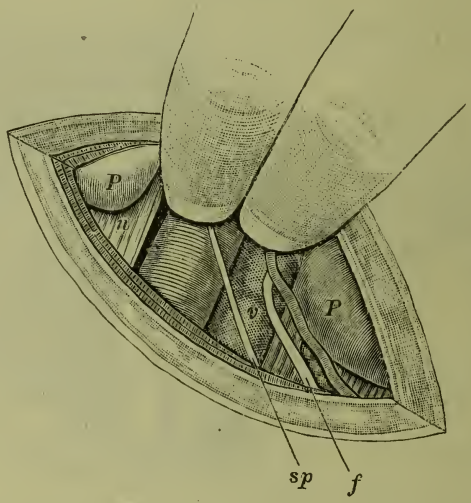

3. Vorsichtige Trennung der nun folgenden dünnen **fascia transversalis.** (Bei Fetten noch eine dünne Fettschicht.)

4. Das **Peritoneum** (*p*) ist mit hakenförmig gebogenen Fingern vorsichtig **gegen den Nabel** zu drängen (NB. ohne die **fascia iliaca** sammt den grossen Gefässen von der Beckenwand abzustreifen!).

5. Die **Arterie** liegt an dem **inneren** Rande des m. ilio-psoas; an ihrer **Innenseite** die Vene (*v*); nach **aussen** der n. femoralis (*n*), von der fascia iliaca bedeckt; der **nervus spermaticus externus** (*sp*) läuft schräg über die Arterie weg.

Unterbindung der Arteria femoralis unter dem ligamentum Poupartii (rechts) (Fig. 384).

1. **Hautschnitt** beginnt **in der Mitte zwischen spina anterior superior** und **Symphyse**, 2 mm oberhalb des lig. Poupartii und wird 5 cm abwärts geführt (Fig. 361. 16).

2. **Spaltung** der **fascia superficialis.**

3. **Spaltung** des **Fettes**, **Beseitigung** der **Lymphdrüsen** durch Seitwärtsziehen oder Exstirpation.

Fig. 384.

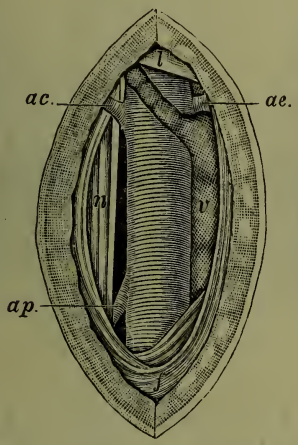

4. **Spaltung** der **fascia lata.**

5. **Eröffnung** der **Gefässscheide**, 1 cm **unterhalb** des lig. Poupartii (*l*) [weil **unmittelbar** unter demselben die art. circumflexa ilei (*ac*) und epigastrica inferior profunda (*ae*) abgehen].

6. Die **Vena femoralis** (*v*) liegt an der **Innenseite**, der **nervus femoralis** (*n*) an der **Aussenseite** der **Arterie.**

Unterbindung der Arteria femoralis unterhalb des Abganges der Art. profunda (*p*) [an der unteren Spitze des trigonum ileo-femorale (rechts)] (Fig. 385).

1. **Hautschnitt**, 5 cm lang, am inneren Rande des m. sartorius, beginnt sechs Querfingerbreit (8—10 cm) unterhalb des ligam. Poupartii (Fig. 361. 17).

2. Der **Rand** des **m. sartorius** (*s*) wird **freigelegt** und **nach aussen** gezogen.

3. **Eröffnung** der **Gefässscheide.** Die **Vena femoralis** (*v*) liegt nach **innen** und etwas **hinter** der Arterie; der **nervus femoralis** (*n*) nach **aussen.**

Fig. 385.

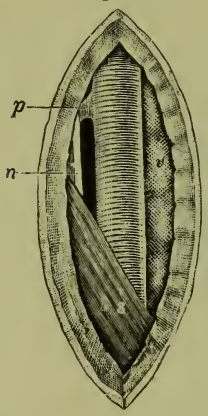

Fig. 386.

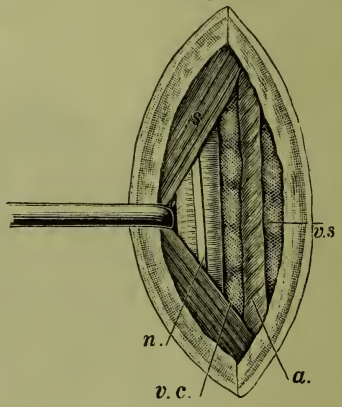

Unterbindung der Arteria femoralis in der Mitte des Oberschenkels (hinter dem m. sartorius) (rechts) (Fig. 386).

1. **Hautschnitt**, 8—10 cm lang, **bis auf den m. sartorius**, in der **Mitte** einer Linie, welche man sich **von der spina anterior superior bis zum condylus internus femoris** gezogen denkt (Fig. 361. 18).

2. Die **Scheide** des **Sartorius** wird **gespalten**, der **Muskel** (*s*) **gelöst** und **nach aussen** gezogen, bis die **hintere Wand der Muskelscheide** erscheint, welche den Gefässstrang bedeckt.

3. Nach Spaltung der Scheide wird die **Arterie** freigelegt. **Auf** ihr verläuft der **nervus saphenus** (*n*), **hinter** ihr die **vena femoralis** (*v. c*). Die vena saphena (*v. s*) liegt oberflächlich und mehr nach innen.

Unterbindung der Arteria poplitea (rechts) (Fig. 387).

1. **Hautschnitt**, 8 cm lang, am **äusseren Rande** des m. semimembranosus herab durch die ganze Kniekehle (Fig. 361. 19).

2. **Spaltung** der **dicken Fettschicht**, bis der **nervus tibialis** sichtbar wird.

Fig. 387.

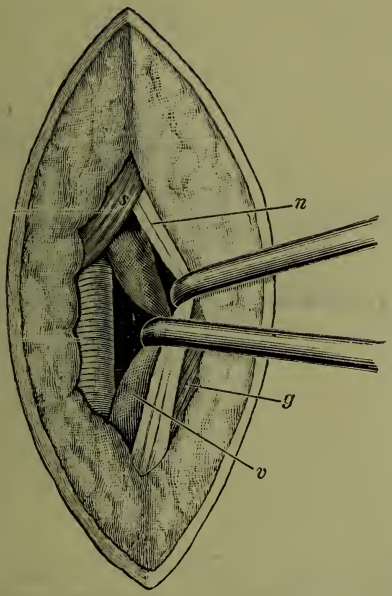

3. Der **n. tibialis** (*n*) wird **lateralwärts** gezogen; **hinter ihm** und **etwas medianwärts** liegt die **vena poplitaea** (*v*), welche gelöst und **etwas lateralwärts** gezogen wird; **hinter** der Vene und **etwas medianwärts** liegt die **Arterie.**

Unterbindung der Arteria tibialis antica oberhalb der Mitte des Unterschenkels (links) (Fig. 388).

1. **Hautschnitt**, 6—8 cm lang, 3 cm nach aussen von der Crista tibiae (in der Mitte zwischen tibia und fibula (Fig. 361. 20).

2. **Spaltung** der **Fascie**; in der Richtung einer sehnigen weissen Linie, welche den Raum zwischen **m. tibialis anticus** (*ta*) und **ex-**

Fig. 388.

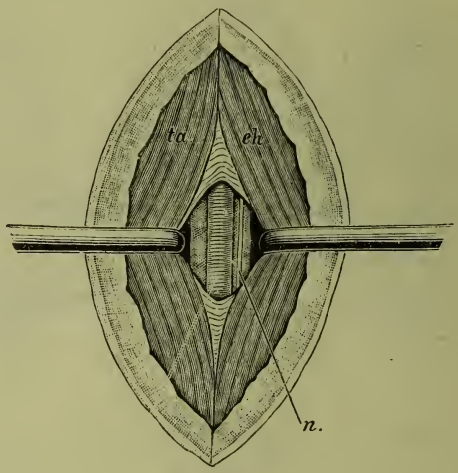

tensor halucis longus (*eh*) kenntlich macht; dieser intermusculare Raum wird mit der **Spitze** des **Zeigefingers erweitert**, bis die tiefe Fascie zum Vorschein kommt.

3. Nach vorsichtiger **Spaltung** der **tiefen Fascie** erscheint die Arterie zwischen zwei Venen; an ihrer **Aussenseite** liegt der **nervus peronaeus profundus** (*n*).

Unterbindung der Arteria tibialis postica oberhalb der Mitte des Unterschenkels (rechts) (Fig. 389).

1. **Hautschnitt.** 8—10 cm lang, 1 cm nach innen vom inneren Rande der tibia entfernt (Fig. 361. 21).

2. Nach **Spaltung** der **Fascie** wird der Rand des **gastrocnemius** (*g*) nach **hinten** gezogen, der **soleus** vom **flexor digitorum**

Fig. 389.

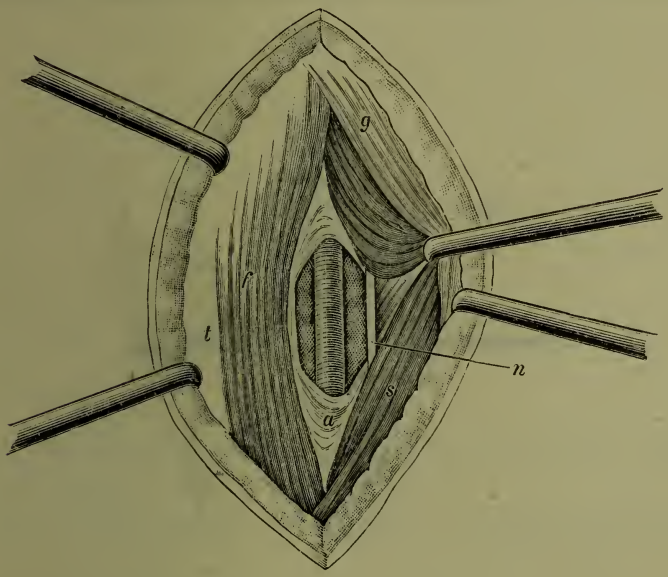

longus getrennt und der Raum zwischen diesen Muskeln mit der Spitze des Fingers erweitert, bis die starke **tiefe Aponeurose** erscheint, welche aus Sehnenfasern des soleus und der fascia cruris besteht.

3. Nach **Spaltung** dieser **Aponeurose** erscheint die **Arterie** zwischen zwei Venen; etwas mehr nach hinten liegt der **nervus tibialis** (*n*).

Unterbindung der Arteria tibialis antica im unteren Drittheil des Unterschenkels (links) (Fig. 390).

1. **Hautschnitt**, 5—6 cm lang, vertical, einen Finger breit nach aussen von der crista tibiae (Fig. 361. 22).

2. **Spaltung** der **Fascie**. In den Raum **zwischen m. tibialis anticus** (*ta*) und **extensor halucis longus** (*eh*) dringt der **Zeigefinger**

Fig. 390.

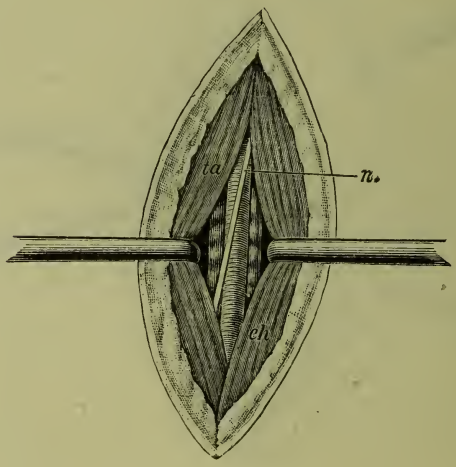

und trennt durch Auf- und Abstreichen die Muskelbäuche bis zur membrana interossea (2—3 cm tief).

3. Auf dieser liegt die **Arterie** zwischen zwei Venen, begleitet vorne und innen vom ramus profundus **nervi peronei** (*n*).

Unterbindung der Arteria tibialis postica hinter dem malleolus internus (rechts) (Fig. 391).

1. **Hautschnitt**, 3—4 cm lang, in der **Mitte** zwischen **malleolus internus** und **tendo Achillis** (Fig. 361. 23).

2. **Spaltung** der **fascia suralis** (*f*) [verstärkt durch Fasern des **ligamentum laciniatum** (*l*)].

Fig. 391.

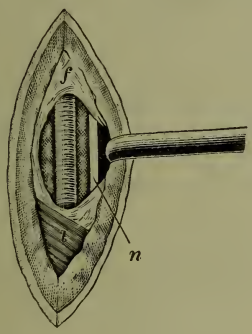

3. Unmittelbar **darunter** liegt die **Arterie** zwischen zwei Venen; an ihrer **hinteren** Seite der **nervus tibialis** (*n*).

NB. Die **Sehnenscheiden** des **tibialis posticus**, des **flexor digitor. longus** und des **flexor halucis longus** dürfen nicht geöffnet werden.

Der Aderlass (Venaesectio, Phlebotomie).

1. Zur Blutentziehung wie zur Transfusion eröffnet man gewöhnlich diejenige Vene in der Armbeuge, welche am deutlichsten unter der Haut hervortritt.

2. Dies ist meist die **vena mediana basilica.** Da sich dieselbe aber in der Regel mit der arteria brachialis kreuzt und nur durch die dünne Aponeurose des biceps von ihr getrennt wird, so ist es rathsam, vor der Operation nach der Pulsation der Arterie zu fühlen und die Eröffnung der Vene entweder oberhalb oder unterhalb der Kreuzungsstelle vorzunehmen.

3. Der Patient **liege** und lasse den Arm hängen, damit die Venen sich füllen.

4. Eine Binde (oder ein zusammengelegtes Tuch) wird um die Mitte des Oberarmes geschlungen, so fest, dass der Rückfluss des venösen Blutes gehemmt ist, aber nicht der Zufluss des arteriellen (der Radialpuls darf nicht verschwinden). Der Knoten der Binde muss durch einen Zug an dem einen herabhängenden Ende zu lösen sein.

5. Den Arm fixirt der Operateur durch Einklemmen der Hand zwischen Oberarm und Brust, die Vene durch einen Druck seines Daumens unterhalb der Einstichstelle.

Fig. 392.

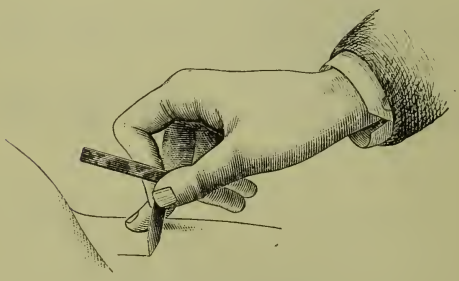

Aderlass mit der Lanzette.

6. Mit einer Lanzette (Fig. 392) oder besser mit einem Lorinserschen Phlebotom (Fig. 393) wird ein Einstich durch die Haut in die Vene gemacht, den man durch Heben der Spitze in der Art erweitert, dass die vordere Venenwand in **schräger** Richtung ca. 5 mm weit gespalten wird.

7. Das Blut muss in kräftigem Strahl hervorspringen, stockt der Ausfluss, so kann er durch wechselndes Oeffnen und Schliessen der Hand befördert werden.

Fig. 393.

Aderlass mit dem Phlebotom.

Fig. 394.

Verband nach dem Aderlass.

8. Ist eine genügende Quantität Blut entleert, so löst man die Schnürbinde, verschiebt mit dem Daumen die Hautwunde etwas über die Vene, legt eine kleine antiseptische Compresse darauf und fixirt dieselbe bei leicht flectirtem Vorderarm durch eine Achterbinde (Fig. 394).

Die Transfusion.

Nach einem plötzlichen starken Blutverlust durch Verletzung grösserer Gefässe sinkt der arterielle Blutdruck bald so tief, dass das Herz nicht mehr im Stande ist, den Inhalt des Gefässsystems in Bewegung zu setzen. Es arbeitet, wie eine leere Pumpe, ohne Wirkung, und so erfolgt der **Verblutungstod** schon zu einer Zeit, wo sich in den Adern noch eine für das Leben hinreichende Menge von rothen Blutkörperchen befindet.

Die **directe Ueberführung** des Blutes aus der Arterie eines gesunden Menschen in die Vene des Verblutenden würde die Adern wieder füllen und das Leben erhalten können. Aber leider kann man nicht sicher verhüten, dass sich in der überleitenden Canüle Blutgerinnsel bilden, welche die Gefässe des Blutempfängers in gefährlicher Weise verstopfen. Auch ist es nur selten möglich, ganz gesunde Menschen zu finden, welche ihr Blut zur Rettung eines anderen Menschen in dieser Weise herzugeben bereit sind.

Die **directe** Ueberführung des Blutes von einem Thiere in die Vene eines Menschen ist durchaus zu verwerfen, weil durch die Mischung verschiedener Blutarten ein Gift entsteht, welches die weissen und rothen Blutkörperchen rasch auflöst und nicht nur Gerinnungen, sondern auch die meist tödtlich werdende Haemoglobinanämie und -urie hervorruft.

Da ferner nach neueren Untersuchungen (Köhler etc.) die **Transfusion von defibrinirtem Blute**, auch von Menschen, ebenso gefährlich ist, weil durch das Schlagen des Blutes das Fibrinferment frei wird, im kreisenden Blute Gerinnungen hervorruft und die Blutkörperchen auflöst (Fermentintoxication, Köhler), so ist nach unseren jetzigen Anschauungen **jede Transfusion von Blut zu verwerfen.**

Dagegen genügt die **Infusion einer Kochsalzlösung** (0,7 auf 100,0) in die Venen, um den Blutdruck in den Adern so weit zu erhöhen, dass das Herz die Blutsäule wieder in Bewegung setzen und das Ernährungsmaterial den Organen zuführen kann (Kronecker).

Zur Ausführung dieser Operation wird zunächst bei dem Kranken eine subcutane **Vene** (z. B. die vena mediana basilica in der Ellenbeuge, oder die vena saphena magna vor dem malleolus internus) durch Einschneiden einer Hautfalte **freigelegt** und soweit isolirt, dass man **zwei Catgutfäden** darunter durchziehen kann.

Mit dem **einen** Faden wird das peripherische Ende des Venenstückes **unterbunden**; der andere Faden wird unter das centrale Ende geschoben.

Die freigelegte Vene wird **eröffnet**, indem man mit einer feinen Hakenpinzette die obere Wand emporhebt und mit einer Scheere unterhalb derselben einen schrägen Einschnitt macht, so dass eine kleine Lappenwunde entsteht.

Indem man dieselbe durch Erheben des Lappens zum Klaffen bringt, schiebt man in das centrale Ende der Vene eine an der Spitze abgerundete **Canüle** (aus Glas, Hartkautschuk oder Silber) ein und bindet dieselbe mit dem zweiten Catgutfaden fest (Fig. 395).

Fig. 395.

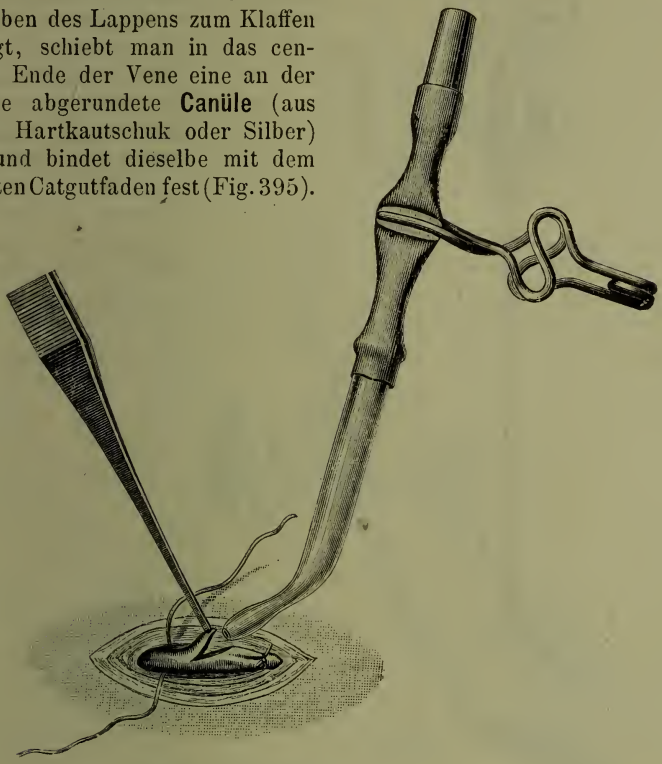

Einführung der Canüle.

Die Canüle und ein daran befestigtes Kautschukröhrchen nebst Ansatz von Hartkautschuk wird vorher vollständig mit Kochsalzlösung gefüllt und mittelst eines Quetschhahns geschlossen.

Zur Eingiessung der Salzlösung verwendet man entweder eine Glasdusche (s. Fig. 12) oder einen kalibrirten Glascylinder (Fig. 396), der 3 — 400 g Flüssigkeit fasst und unten in eine knopfförmige durchbohrte Spitze endigt, über welche ein 40 cm langer Kautschukschlauch geschoben ist. In dem unteren Ende des letzteren steckt ein

Fig. 396.

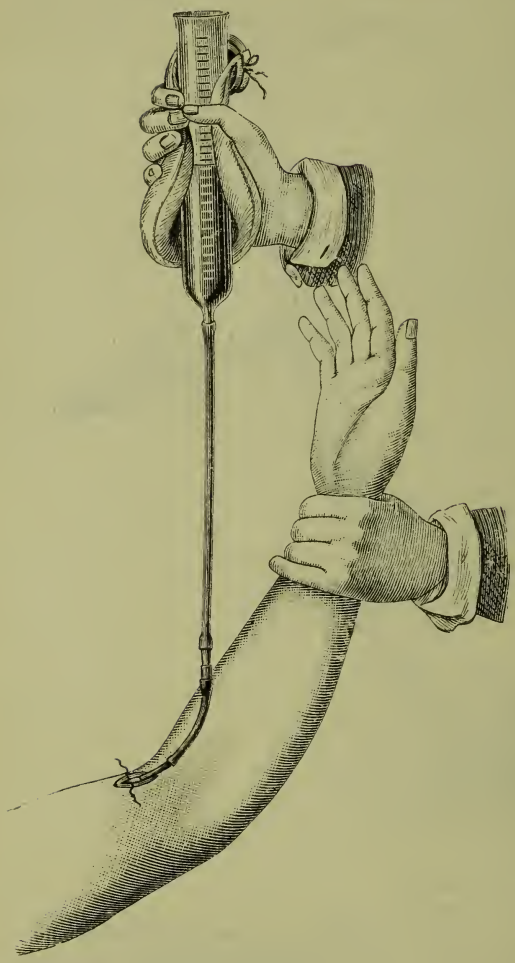

Kalibrirter Glascylinder.

kleiner durchbohrter Ansatz von Hartkautschuk oder Glas, der genau in das Ansatzstück der Canüle passt.

Nachdem das Gefäss auf das sorgfältigste gereinigt und desinficirt worden, füllt man es mit einer auf 40° C. erwärmten Lösung von 7 g reinem Kochsalz in 1000 g destillirtem Wasser, senkt das Endstück des Schlauches, bis das Wasser herausspritzt und steckt dasselbe in das Ansatzstück der gefüllten Canüle fest hinein.

Nachdem man durch Drücken und Streichen nach aufwärts alle Luftblasen aus dem Schlauche entfernt hat, erhebt man den Glascylinder mit der einen Hand und lockert mit der andern den Quetschhahn so weit, dass man die Wassersäule ganz langsam (höchstens 10 ccm in der Secunde) in dem Glascylinder herabsinken sieht.

Man kann auch den Quetschhahn ganz entfernen und die Schnelligkeit des Einlaufens durch Heben und Senken des Glascylinders reguliren.

Um die Abkühlung der Flüssigkeit während des Einlaufens zu verhindern, kann die Hand, welche den Glascylinder hält, einen mit

heissem Wasser gefüllten Eisbeutel an die Aussenwand desselben andrücken (Fig. 396).

Sobald der Cylinder fast leer ist, wird der Schlauch durch einen Fingerdruck geschlossen und von dem Canülenstück gelöst.

Dann zieht man auch die Canüle aus der Vene, unterbindet das centrale Ende der letzteren, reinigt und desinficirt die Wunde sorgfältig und legt einen antiseptischen Verband an.

Eine **Spritze** zur Transfusion zu gebrauchen, ist weniger zweckmässig, 1) weil mittelst derselben leicht ein zu starker Druck angewendet wird, 2) weil durch den Stempel derselben das Blut leicht verunreinigt werden kann (durch ranziges Oel, eingetrocknete Flüssigkeiten von früherer Benutzung etc.) und 3) weil die Gefahr des Lufteintritts in die Vene dabei grösser ist.

Ehe man zur Transfusion schreitet, sollte der Versuch gemacht werden, durch Einwickelung einer oder mehrerer Extremitäten das in denselben noch vorhandene Blut in den übrigen Theil des Gefässsystems zu drängen, um den gesunkenen Blutdruck so weit zu heben, dass das Herz wieder mit Erfolg arbeiten kann (**Autotransfusion.** P. Müller) (Fig. 397).

Fig. 397.

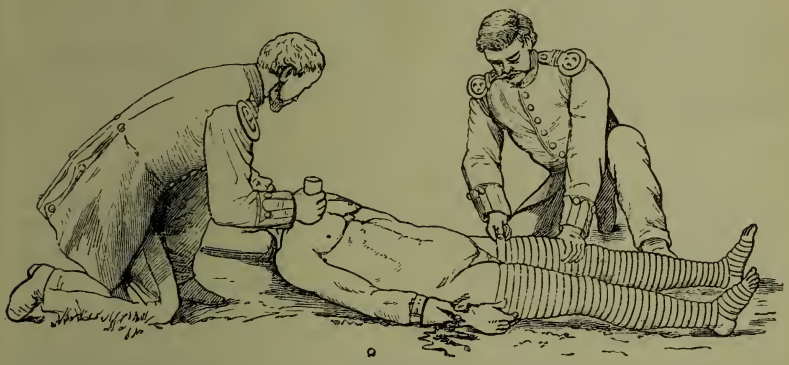

Autotransfusion.

Bisweilen wird durch dieses Verfahren die Transfusion entbehrlich, bisweilen lässt sich wenigstens dadurch das entfliehende Leben so lange aufhalten, bis man die Transfusion ausführen kann.

Die Absetzung der Glieder.

(Amputation und Exarticulation.)

Allgemeine Regeln für die Amputationen.

Vorbereitungen.

1. Jedem **Assistenten** wird seine Function und seine Stellung zugewiesen. Der **Patient** wird so gelagert, dass er gut zu chloroformiren ist und dass der Operateur und die Assistenten hinreichend Platz haben.

2. Die **Schnittfläche** des amputirten Gliedes muss dem vollen Lichte zugekehrt sein.

3. Der **Operateur** steht am vortheilhaftesten so, dass das amputirte Glied nach der **rechten** Seite hin abfällt.

4. Vor Beginn der Operation wird die Haut in der Gegend der Amputationsstelle **rasirt**, auf das sorgfältigste mit Seife und Bürste **gereinigt** und darnach gründlich **desinficirt**, wie es auf pag. 10 beschrieben ist.

5. Mit eintretender Narkose wird die Extremität bis weit über die Amputationsstelle hinaus **blutleer** gemacht und dann nach Abnahme der Wickelbinde noch einmal mit Carbollösung **gewaschen.**

6. Während der ganzen Operation werden alle Regeln der **Antiseptik** auf das strengste befolgt.

Durchschneidung der Weichtheile.

Die **Weichtheile** müssen so getrennt werden, dass sie den abgesägten Knochen **reichlich bedecken.** Die Muskeln durchschneidet man am besten **senkrecht** zur Achse des Gliedes, und zwar darf das Messer dabei nicht durch Druck wirken, sondern man zieht es hin und her, wie beim Tranchiren eines Bratens. Bei schrägen Muskelschnitten werden auch die Gefässe schräg durchschnitten und lassen sich weniger leicht sicher unterbinden. Aus diesem Grunde sind von allen Methoden am meisten zu empfehlen die **Zirkelschnitte** und die **Hautlappenschnitte** mit **zirkulärem Muskelschnitt.**

1. Der einzeitige Zirkelschnitt (Celsus).

Mit einem Amputationsmesser (Fig. 398), dessen Länge sich nach der Dicke des Gliedes richtet, werden **in einem Zuge** sämmtliche Weichtheile bis auf den Knochen getrennt (Fig. 399) und darauf **sofort** der Knochen durchsägt. Damit sich aber die Weichtheile ohne Spannung über den Knochen vereinigen lassen, muss derselbe

Fig. 398.

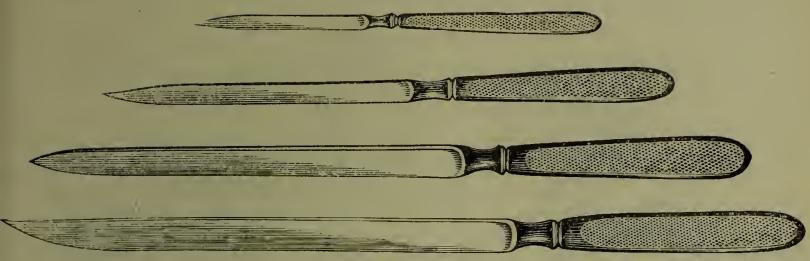

Vier Amputationsmesser.

Fig. 399.

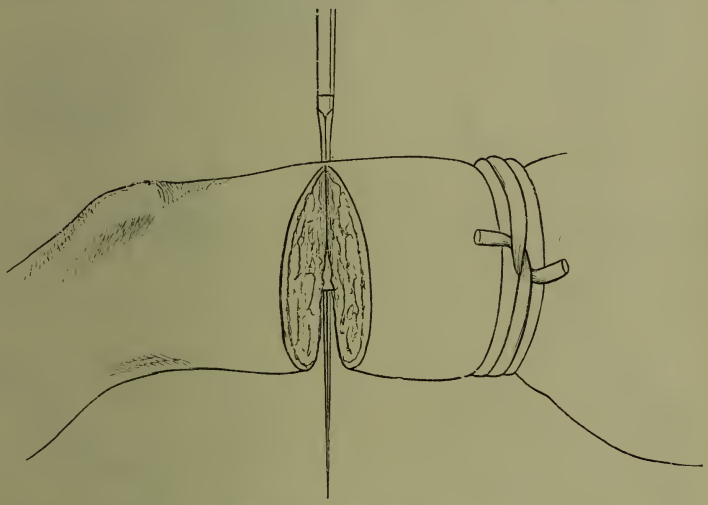

Einzeitiger Zirkelschnitt.

noch einmal und zwar um so viel höher oben abgesägt werden, als der halbe Durchmesser des Gliedes beträgt. Zu dem Ende erfasst man den Stumpf mit einer Klauenzange und drängt, während die Weichtheile kräftig nach oben gezogen werden, mit einem Schabeisen (Raspatorium) die Knochenhaut nach oben, bis der Knochen weit genug entblösst ist (Fig. 400).*)

*) Dies Verfahren empfahl schon Brünninghausen in seinen „Erfahrungen und Bemerkungen über die Amputation", Bamberg 1818, pag. 65 und pag. 76.

Diese Methode gibt, bei Gliedern mit **einem** Knochen, unter allen die kleinste und ebenste Wundfläche, eignet sich zwar nicht für Glieder mit kräftiger Muskulatur, vorzüglich gut aber für abgemagerte, durch lange Eiterung erschöpfte Patienten.

Die Wunde kann in jeder Richtung durch die Naht vereinigt werden. Das Aussehen des frischen Stumpfes nach querer Vereinigung zeigt Fig. 401, nach Vereinigung in vertikaler Richtung Fig. 424.

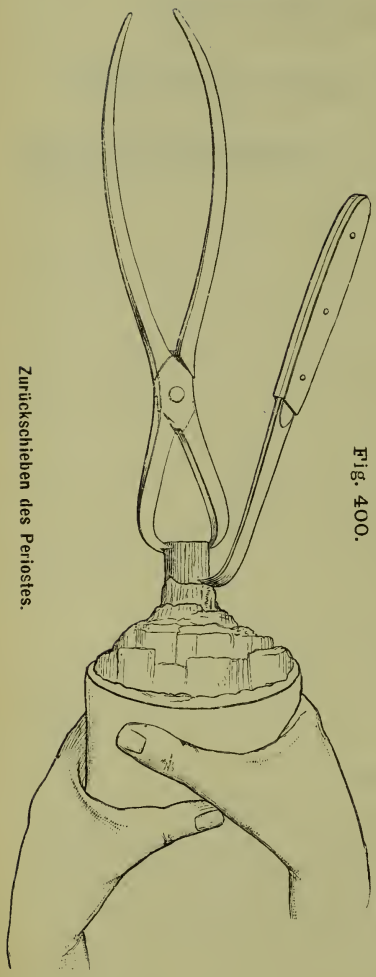

Fig. 400.

Fig. 401.

Stumpf nach einzeitigem Zirkelschnitt.

2. Der zweizeitige oder doppelte Zirkelschnitt (Petit).

Zuerst wird durch einen das Glied umkreisenden Schnitt die Haut bis auf die Fascie getrennt (Fig. 402). Darauf löst man die Haut, während der obere Assistent sie stark nach aufwärts zieht, durch wiederholte und ringsum **senkrecht zur Achse**

Fig. 402.

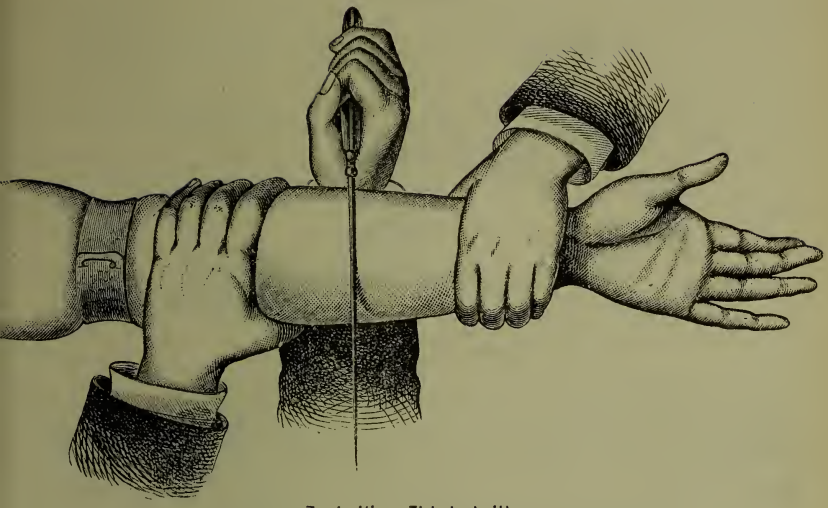

Zweizeitiger Zirkelschnitt.

des Gliedes bis auf die Fascie geführte Schnitte (Fig. 403) (nicht wie Fig. 404) so weit ab, dass sie wie eine Manschette nach oben

Fig. 403.

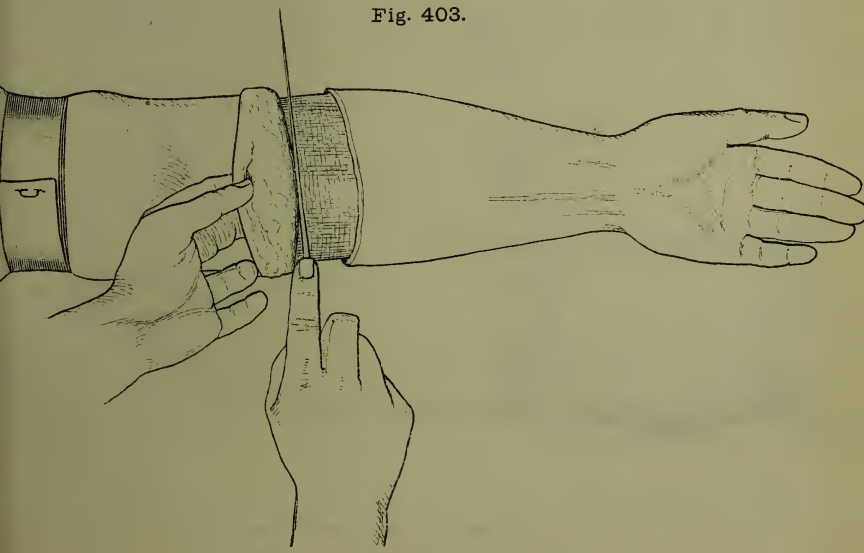

Ablösung der Hautmanschette von der Fascie.

Fig. 404.

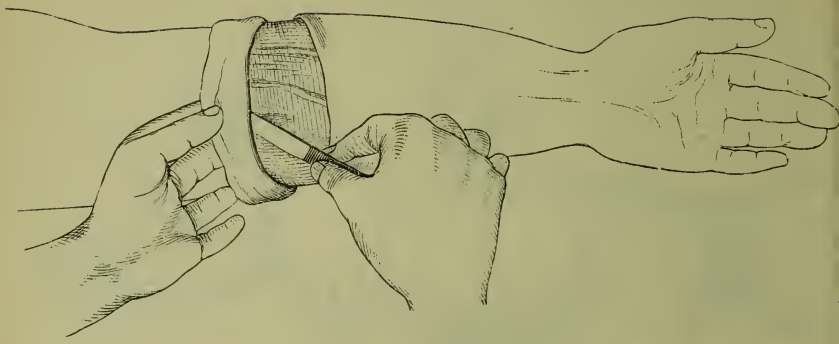

Fehlerhafte Schnittführung.

umgekrempelt werden kann. Die Länge der Manschette muss dem halben Durchmesser des Gliedes gleich sein. Ist der Schnittrand der Haut zu eng, weil das Glied oberhalb der Stelle rasch an Umfang zunimmt, so kann man die Haut an einer oder zwei gegenüberliegenden Stellen durch einen kurzen Längsschnitt spalten (siehe die Exarticulation im Kniegelenk). Hart an der Umschlagsstelle werden nun durch einen kräftigen Zirkelschnitt (Fig. 405) sämmtliche Mus-

Fig. 405.

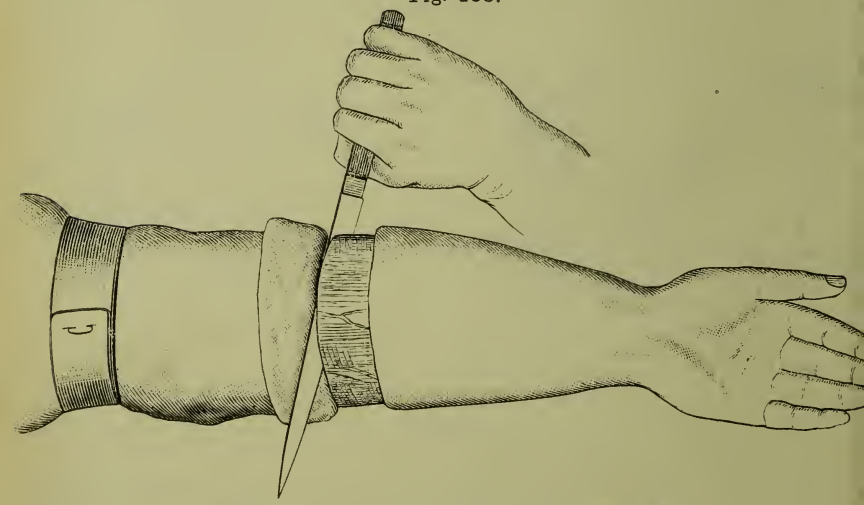

Muskelschnitt am Rande der umgekrempelten Manschette.

keln ringsum bis auf den Knochen getrennt und dann der Knochen durchsägt.

Das Aussehen des frischen Stumpfes zeigt Fig. 406.

Fig. 406.

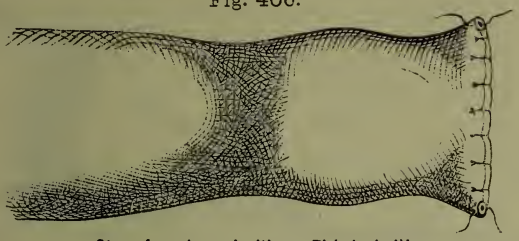

Stumpf nach zweizeitigem Zirkelschnitt.

3. Der Hautlappenschnitt (Lowdham 1679).*)

Mit einem grossen convexschneidigen Scalpell (Fig. 407) umschneidet man zwei halbmondförmige Hautlappen, löst dieselben bis

Fig. 407.

Lappenmesser nach Langenbeck.

zu ihrer Basis von der Fascie ab und klappt sie aufwärts (Fig. 408). Meist ist es am zweckmässigsten, einen **grossen vorderen** und einen

Fig. 408.

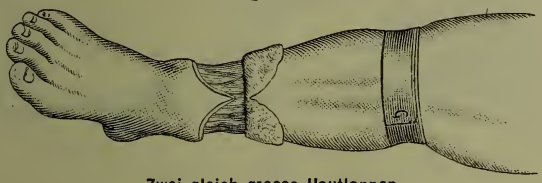

Zwei gleich grosse Hautlappen.

kleineren hinteren Lappen zu bilden (Fig. 409), so dass der grössere Lappen wie ein Vorhang über die durchschnittenen Muskeln herabhängt. Auch kann man an der hinteren Seite die Haut durch einen halben Zirkelschnitt trennen und dieselbe durch einige senkrechte Schnitte etwas nach oben präpariren (Fig. 410). In diesem Falle

*) Siehe Uhde: v. Langenbeck's Archiv für Chirurgie. Bd. 27, pag. 485.

Fig. 409.

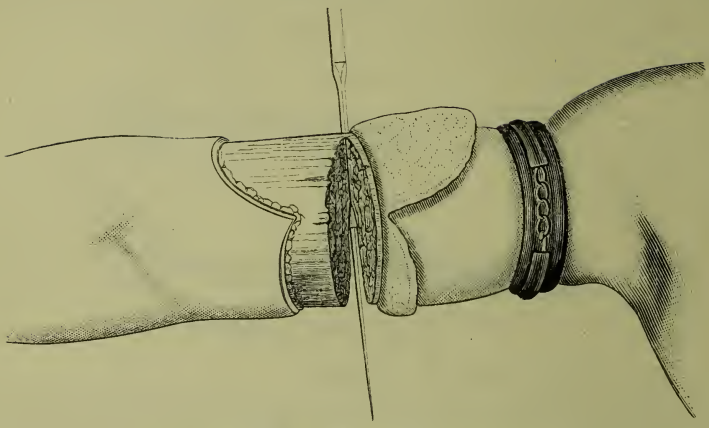

Grösserer vorderer und kleinerer hinterer Hautlappen.

Fig. 410.

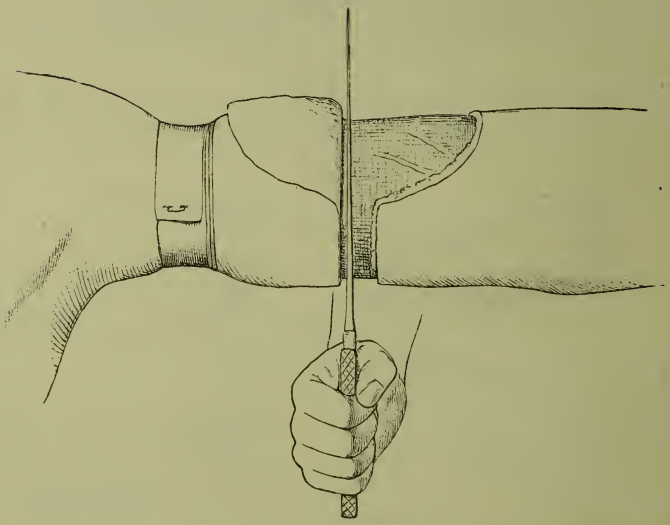

Vorderer Hautlappen, hinten halber Zirkelschnitt.*)

*) Nach Liston: practical Surgery. 3. Ed. 1840. pag. 378.

muss die Basis des vorderen grossen Lappens etwas **kleiner** sein als der **halbe** Umfang des Gliedes, seine Länge aber gleich dem sagittalen Durchmesser des Gliedes.

Hart an der Umschlagsstelle der hinaufgeschlagenen Hautlappen werden sämmtliche Muskeln durch einen Zirkelschnitt bis auf den Knochen getrennt (Fig. 409) und dieser dann abgesägt.

4. Die Muskellappenschnitte.

Die Methoden, bei denen die Lappen aus Haut **und** Muskeln geschnitten werden, sind im Allgemeinen weniger zu empfehlen, weil sie grössere Wundflächen geben, und vor Allem wegen der schrägen Durchschneidung der Arterien.

Man kann die Lappen entweder **von aussen nach innen** schneiden (Langenbeck) (Fig. 411), wozu sehr scharfe Lappenmesser gehören,

Fig. 411.

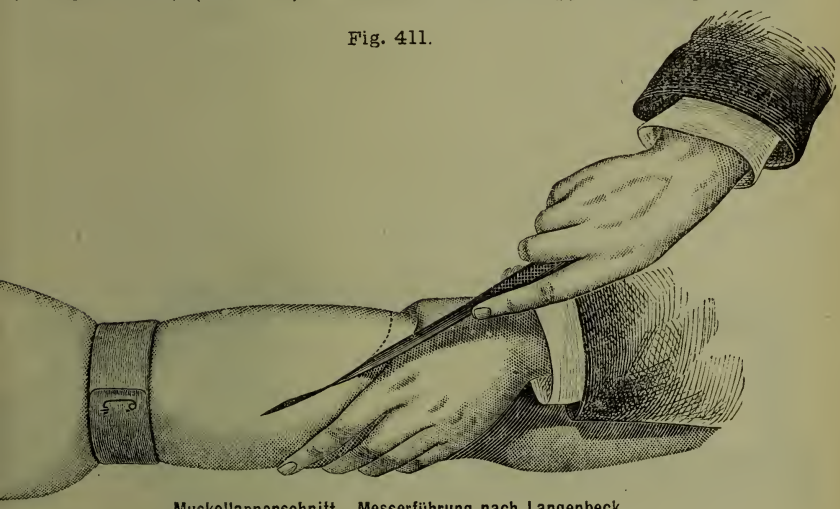

Muskellappenschnitt. Messerführung nach Langenbeck.

oder **von innen nach aussen** (Verduin), indem man die Weichtheile an der Basis der Lappen hart am Knochen mit einem langen zweischneidigen Messer durchsticht und dasselbe schräg nach abwärts in langen sägenden Zügen bis an die Oberfläche führt (s. die Exarticulation des Oberschenkels Fig. 531 auf pag. 321).

Die letztere Methode ist bei Amputationen wegen Schussfracturen auch deshalb weniger zu empfehlen, weil das Messer leicht durch in den Weichtheilen verborgene Projectile oder Knochensplitter aufgehalten wird. Auch zweischneidige Messer sind nicht zweck-

mässig, weil der schneidende Rücken bei unsicherer Führung die Gefässe in den Lappen an mehreren Stellen anschneiden kann. Dazu kommt, dass die zweischneidigen Messer viel schwerer zu schleifen sind, als die einschneidigen, mit denen letzteren sich übrigens die Lappenbildung von innen nach aussen eben so gut ausführen lässt, besonders wenn die Spitze so gerichtet ist, wie an dem längsten Messer in Fig. 398.

Eine Modification des Muskellappenschnittes ist der **Ovalairschnitt** (Langenbeck), bei welchem zwei Lappen an der Rückseite in einen Querschnitt zusammenstossen, so dass die Wunde die Figur eines Kartenherzens bekommt. Er eignet sich besonders für die Exarticulation kleinerer Gelenke (s. die Exarticulation der Finger und Zehen). Für grössere Glieder hat er, ausser der Schnelligkeit in der Ausführung, welche bei Anwendung des Chloroforms und der künstlichen Blutleere wenig mehr in Betracht kommt, keine Vorzüge vor den übrigen Methoden. Zur exacten Ausführung bedarf es grosser Uebung und sehr scharfer Lappenmesser, welche im Kriege nicht immer zu haben sind.

Das Absägen der Knochen.

Nach Trennung aller Weichtheile vertauscht der Operateur das Messer mit einer Amputationssäge (Fig. 412 u. 413), setzt zur Stütze

Fig. 412.



Bogensäge.

Fig. 413.

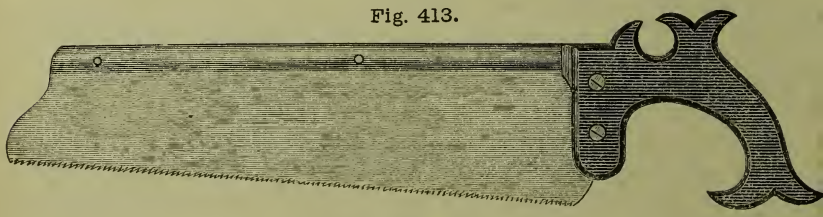

Blattsäge.

des Sägeblattes den Nagel seines linken Daumens auf den Knochen (Fig. 414) und sägt in langen stetigen Zügen, ohne zu drücken, mässig rasch den Knochen durch.

Fig. 414.

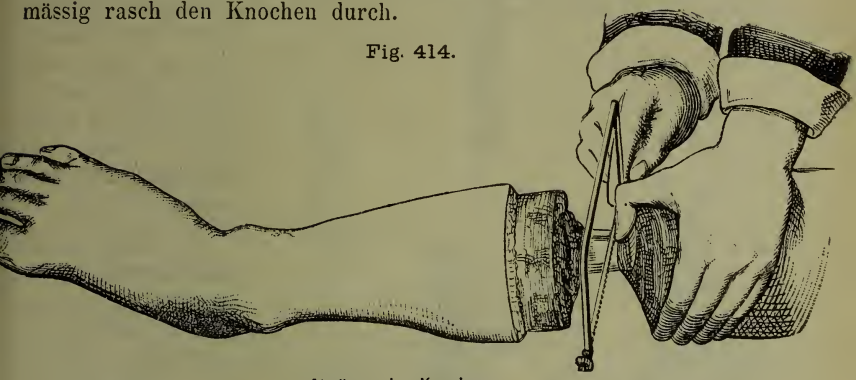

Absägen des Knochens.

Während des Sägens werden die Weichtheile von dem oberen Assistenten mit den Händen oder mittelst einer gespaltenen, in Carbolwasser ausgewaschenen Compresse (Fig. 415 u. 416) kräftig aufwärts

Fig. 415. Fig. 416.



Gespaltene Compressen
für einen Knochen. für zwei Knochen.

Fig. 417.

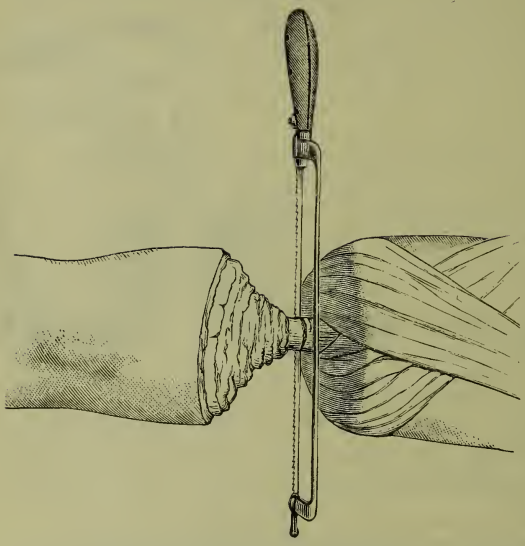

Zurückhaltung der Weichtheile mit der gespaltenen Compresse.

Fig. 418.

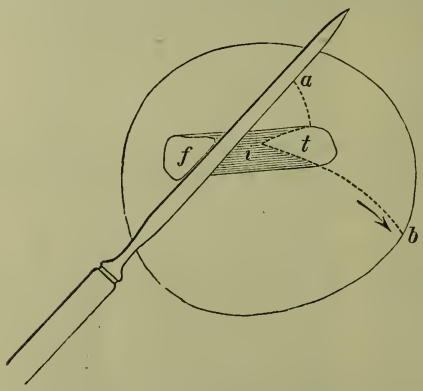

Führung des Zwischenknochenmessers.
f: fibula. *t*: tibia. *i*: spatium interosseum.

gezogen (Fig. 417), während der untere Assistent den unteren Theil des Gliedes fest und sicher hält, gegen Ende des Sägens aber ein wenig senkt, damit das Sägeblatt nicht eingeklemmt werde.

Bei **Gliedern mit zwei Knochen** müssen vor dem Absägen die Weichtheile im Zwischenraum vollständig durchschnitten werden, indem man ein schmales einschneidiges Messer (s. Fig. 398, oben) zuerst von einer und dann von der anderen Seite an einem der Knochen hingleitend durchschiebt und die Schneide, wie in Fig. 418 angedeutet, wirken lässt.

Dann lässt man mittelst einer dreigespaltenen Compresse, deren mittlerer Lappen zwischen die Knochen mit einer Kornzange durchgezogen wird, die Weichtheile nach aufwärts ziehen (Fig. 419) und durchsägt gleichzeitig beide Knochen.

Nach dem Absägen werden etwa vorstehende Knochenspitzen mit einer Knockenscheere (Fig. 420) abgekniffen, scharfe Kanten mit einer feinen Säge (Fig. 421) entfernt oder mit einer Feile geglättet.

Fig. 419.

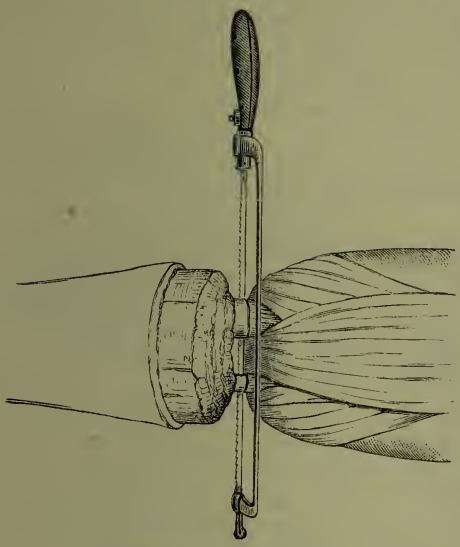

Absägen beider Knochen.
Zurückhalten der Weichtheile mittelst der zweimal gespaltenen Compresse.

Fig. 420.

Knochenscheere.

Fig. 421.

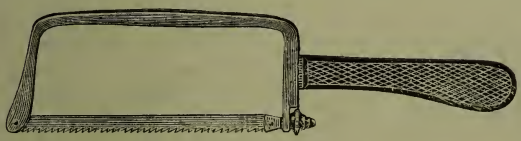

Phalangensäge.

Darauf werden **alle durchschnittenen Gefässe**, Arterien und Venen, die man als solche erkennen kann, und deren Lage man sich vor der Operation eventuell mit Hülfe von Durchschnittszeichnungen ins Gedächtniss zurückgerufen hat, **unterbunden**, wie es auf pag. 16—18 dargestellt ist. Auch ist es zweckmässig, die Stümpfe der Nervenstämme, welche in der Wunde hervorragen, mit einer Pinzette etwas hervorzuziehen und mit einer scharfen Scheere abzu-

schneiden, wodurch die Schmerzen in der Wunde und in der Narbe verhütet oder gemindert werden.

Wer im Unterbinden die nöthige Uebung hat, kann nun zur Vereinigung der Wunde schreiten und die Schnürbinde liegen lassen, bis der Verband beendigt ist. Wer dies aus Furcht vor Nachblutungen nicht wagt, der mache es, wie es auf pag. 215 angegeben ist.

Die Vereinigung der Wunde

muss in der Weise vorgenommen werden, dass sich Blut und Serum nicht in derselben ansammeln können, sondern sofort an die Oberfläche treten müssen, wo sie von dem antiseptischen Compressionsverband sogleich begierig aufgesogen werden.

Fig. 422.

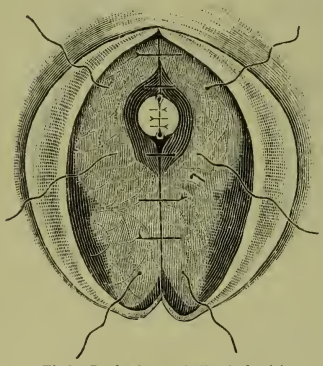

Tiefe Periost- und Muskelnähte.

Dazu dienen vor Allem die **tiefen** und **verlorenen Nähte**, wie auf pag. 24 ff. auseinandergesetzt worden ist, ferner die Anwendung der Drainröhren (pag. 24), der Drainlöcher (pag. 28) und das Offenlassen der Hautwunde an der abhängigsten Stelle.

Als Beispiel zeigen die folgenden Abbildungen die Anlegung der Nähte nach einer Amputation des Oberschenkels mit einzeitigem Zirkelschnitt.

Zuerst wird das zurückgeschobene Periost hervorgezogen und durch einige Catgutnähte über die Sägefläche des Knochens vereinigt (Fig. 422).

Darnach näht man mit langen schwachgekrümmten Nadeln und dicken Catgutfäden zuerst die tieferen (Fig. 422), dann die oberflächlichen Muskelschichten (Fig. 423) zusammen und heftet endlich die Hautränder genau aneinander mit doppelter Kürschnernaht (Fig. 424),

Fig. 423.

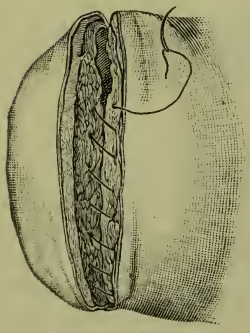

Versenkte Muskelnaht.

Fig. 424.

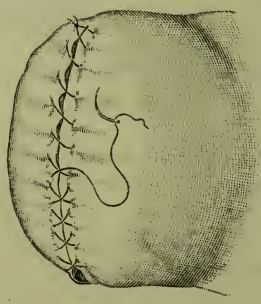

Hautnaht.

wobei man nur den untersten Wundwinkel etwas klaffend lässt, oder aber zu beiden Seiten desselben ein Paar Knopflöcher durch die Haut sticht, wie pag. 28 geschildert und in Fig. 41 abgebildet ist. Die Wirkung der tiefen Nähte zeigen Fig. 39 u. 40. Das Einlegen von Drainröhren ist bei diesem Verfahren nicht nöthig.

Wenn man dann einen antiseptischen Dauerverband, wie er auf pag. 32 ff. geschildert und in Fig. 425 dargestellt ist, anlegt und

Fig. 425.

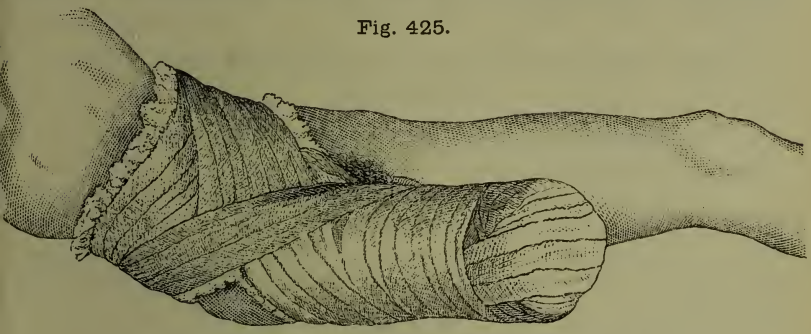

Antiseptischer Polsterverband eines Oberschenkel-Amputationsstumpfes.

dann erst den Schnürgurt löst, so kann der Verband in der Regel mehrere Wochen lang bis zur völligen Heilung per primam intentionem liegen bleiben, und findet man dann alles Blut, was der Patient in Folge der Amputation verloren hat, in Gestalt einer schmalen trockenen geruchlosen Kruste an der inneren Fläche des Verbandes.

Allgemeine Regeln für die Exarticulationen.

1. Der Operateur steht in den meisten Fällen am besten so, dass er das Gesicht dem Patienten zukehrt und fasst das abzuschneidende Glied selbst mit der linken Hand.

2. Zur Trennung der Weichtheile eignet sich der Zirkelschnitt weniger gut, als der Lappenschnitt. Da es sich hier meist um die Bedeckung grösserer Knochenflächen handelt, so müssen verhältnissmässig grosse Lappen gemacht werden, entweder aus der Haut allein, oder aus der Haut und den darunter liegenden Muskeln bestehend.

3. In manchen Fällen ist ein vorderer grosser und ein hinterer kleiner Lappen (Knie, Schulter, Hüfte) am vortheilhaftesten, in einigen Fällen, (Fussgelenk, Mittelfuss) muss der hintere Lappen der grössere sein.

4. Für kleinere Gelenke (Finger, Zehen) eignet sich besonders gut der Ovalairschnitt.

5. Nach Trennung der bedeckenden Weichtheile wird das Gelenk eröffnet, indem man durch geeignete Bewegungen die vorliegenden Bänder stark anspannt und sie dann mit dem Lappenmesser durchschneidet.

6. Durch Trennung der übrigen Bänder und der Gelenkkapsel ringsum wird die Auslösung beendet und eventuell von dem zurückbleibenden Gelenkkörper ein Stück abgesägt. Im Uebrigen ist das Verfahren dasselbe wie bei der Amputation.

Amputationen und Exarticulationen an der oberen Extremität.

a. Exarticulation der dritten Phalanx der Finger.

(Mit Bildung eines Volarlappens von aussen nach innen.)

1. Der Operateur, dem die Hand in Pronation entgegengehalten wird, erfasst die Spitze des Fingers und flectirt die dritte Phalanx.

2. Ein flacher Bogenschnitt, 2 mm unterhalb der Gelenkkuppe quer über das Köpfchen der zweiten Phalanx geführt, eröffnet die Gelenkkapsel (Fig. 426).

Fig. 426.

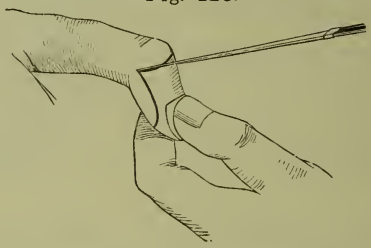

3. Die Spitze des Messers trennt beide Seitenbänder, die Klinge wird mit abwärts gerichteter Schneide hinter die Volarfläche der dritten Phalanx eingesenkt (Fig. 427) und schneidet mit sägenden Zügen einen wohlgerundeten Lappen aus der Volarhaut (Fig. 428).

Fig. 427.



Fig. 428.

b. Exarticulation der zweiten Finger-Phalanx.

(Mit Lappenbildung von innen nach aussen, durch Einstechen.)

1. Der Operateur, dem die Hand in Supination entgegen gehalten wird, erfasst die gestreckte Fingerspitze, sticht ein schmales Messer unterhalb der Gelenkfalte von einer Seite zur andern zwischen Haut und Gelenk durch und führt die Klinge in sägenden Zügen erst gegen sich, dann aufwärts, so dass ein wohlgerundeter Lappen entsteht (Fig. 429).

Fig. 429.

Fig. 430.

2. Der Lappen wird zurückgeklappt, das Gelenk hyperextendirt, und von der Wunde aus trennt das Messer in einem Zuge die Gelenkkapsel, die Seitenbänder und die Haut auf der Doralseite des Gelenkes (Fig. 430).

c. Exarticulation der Finger im Metacarpo-Phalangeal-Gelenk.

1. Ovalairschnitt.

1. Der Operateur steht zur linken Seite des Gliedes, wendet dem Gesicht des Patienten den Rücken, ergreift, während ein Assistent die beiden Nachbarfinger abspreizt, mit seiner Linken den kranken Finger, hyperextendirt ihn so weit, dass er die Volarfläche sehen kann, führt ein schmales Messer von rechts her an die Volarfläche der ersten Phalanx, durchschneidet hier, in der Höhe der gespannten Schwimmhaut, die Weichtheile quer, führt das Messer um die rechte Seite der Phalanx herum auf die Dorsalseite und hier im Bogen aufwärts bis an das Köpfchen des Metacarpalknochens (welches vorher markirt wurde) (Fig. 431).

2. Das Messer wird unter der linken Hand durch um die linke Seite des Fingers bis in den Anfang des ersten Schnittes geführt, dringt hier bis auf den Knochen ein, wird in der Höhe der Schwimmhaut um die linke Seite der ersten Phalanx herum auf die Dorsalseite, und hier im Bogen aufwärts bis an das Ende des ersten Schnittes gezogen (Fig. 432).

Fig. 431.

Fig. 432.

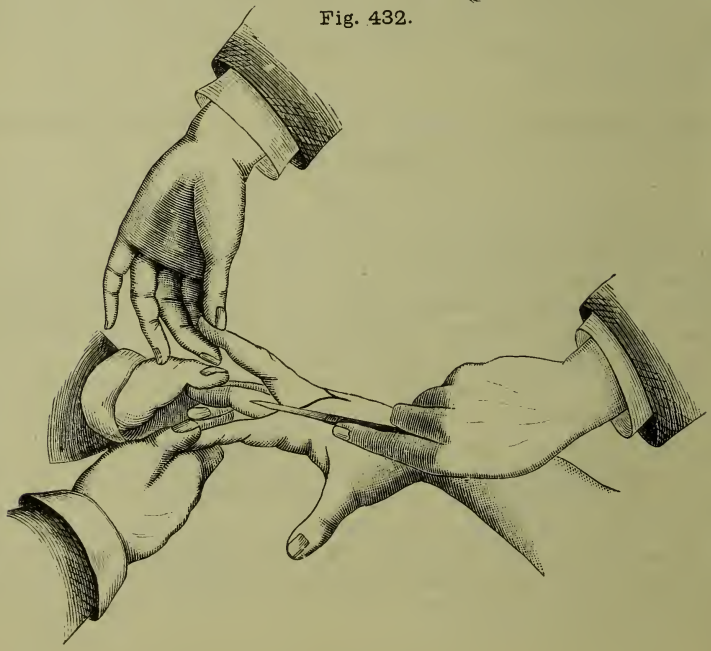

Fig. 433.

3. Beide Schnitte werden in derselben Reihenfolge, aber tiefer gegen das Gelenk eindringend, wiederholt, und trennen, während der Finger immer nach der entgegengesetzten Seite geneigt wird, die Sehnen, die Seitenbänder und die Gelenkkapsel. Die Wunde zeigt die Gestalt eines Kartenherzens (Fig. 433).

2. Lappenschnitt.

1. Derselbe eignet sich am besten für den ersten, zweiten und fünften Finger, weil diese an der einen Seite freier zugänglich sind.

Fig. 434.

Man schneidet einen grösseren halbovalen Lappen, dessen Basis in der Höhe des Gelenkes liegt, aus der Volar-, Dorsal- oder Seitenhaut der ersten Phalanx und klappt denselben zurück.

2. Dann wird ein kleinerer Hautlappen auf der entgegengesetzten Seite gebildet und gleichfalls zurückgeschlagen.

3. Zuletzt durchschneidet man die Sehnen in der Höhe des Gelenkes und eröffnet letzteres ringsum (Fig. 434).

NB. An dem Ringfinger ist die Exarticulation mit zwei kleinen seitlichen Lappen, an dem Mittelfinger der Ovalairschnitt von der Volarseite dargestellt.

d. Exarticulation des Daumens im Carpalgelenk.

1. Ovalairschnitt.

1. Der erste Schnitt beginnt an der Ulnarseite der ersten Phalanx in der Höhe der Schwimmhaut, wird schräg über das Phalango-Metacarpalgelenk weg bis auf die Radialseite des Metacarpalknochens und auf dieser entlang bis zu seiner Basis geführt.

Fig. 435.

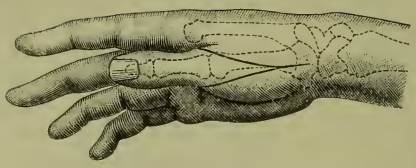

2. Der zweite Schnitt, vom selben Punkte aus an der Radialseite herumgeführt, trifft in der Mitte des Metakarpalknochens auf den ersten (Fig. 435).

3. Durch wiederholte Schnitte in gleicher Richtung am Knochen entlang wird derselbe aus den Muskeln herausgelöst.

4. Von der Ulnarseite her wird das Gelenk zwischen os multangulum majus und dem Metacarpalknochen geöffnet, wobei man sich mit der Schneide hart an der Basis des letzteren halten muss, um nicht das Gelenk zwischen os metacarpi indicis und os multangulum majus zu eröffnen, welches mit den übrigen Carpalgelenken communicirt.

5. Die Durchschneidung der Gelenkbänder an der Radialseite (Fig. 436) beendet die Operation, welche eine lineare Narbe (Fig. 437) hinterlässt.

Fig. 436.

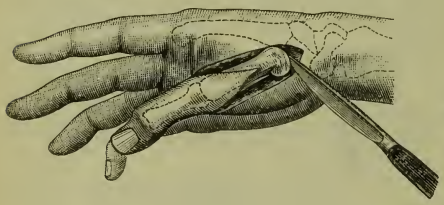

Fig. 437.

2. Seitenlappenschnitt nach v. Walther.

1. Der Daumen wird abducirt, das Messer auf die Mitte der Schwimmhaut aufgesetzt und in sägenden Zügen zwischen erstem und zweitem Metacarpalknochen aufwärts geführt, bis es an den Ulnarrand der Basis des ersten Metacarpalknochens anstösst (Fig. 438).

2. Unter Vermeidung des Gelenkes zwischen os metacarpi indicis und os multangulum majus wird die Messerspitze vorsichtig unter die Basis des Knochens geführt und damit das Carpometacarpalgelenk eröffnet.

3. Der Daumen lässt sich noch stärker abduciren, das Messer dringt durch das Gelenk durch bis auf die Radialseite des Metacarpalknochens und wird an dieser wieder abwärts geführt, einen Radiallappen bildend, dessen abgerundete Spitze in der Höhe der Schwimmhaut endet (Fig. 439).

Fig. 438.

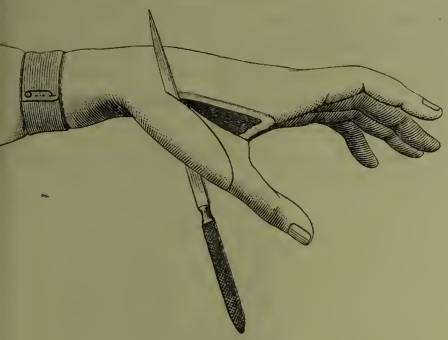

Fig. 439.

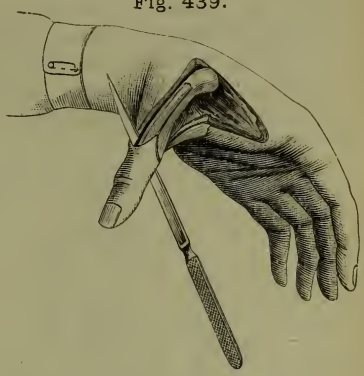

e. Exarticulation der vier letzten Metacarpalknochen mit Erhaltung des Daumens.

1. In der Handfläche wird ein halbmondförmiger Hautlappen umschrieben durch einen schrägen Bogenschnitt, der an der Schwimmhaut des Daumens beginnt und am Ulnarrande der Basis des fünften Metacarpalknochens endet (Fig. 440). Der Lappen kann auch von innen nach aussen durch Einstechen an der Basis desselben gebildet werden (Fig. 441).

Fig. 440.

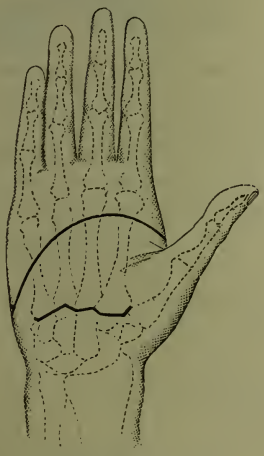

Volarschnitt.

Fig. 441.

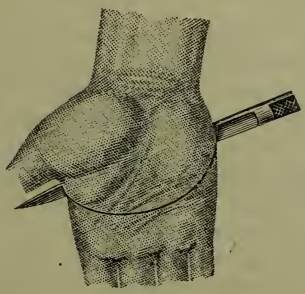

Volarschnitt durch Einstechen.

Exarticulation der vier letzten Metacarpalknochen.

2. Auf dem Handrücken wird ein Schnitt geführt, der von der Schwimmhaut des Daumens beginnend schräg nach oben bis an das obere Drittel des zweiten Metacarpalknochens und von da in derselben Höhe über die drei letzten Metacarpalknochen ziehend, am Ulnarrande der Hand mit dem Volarlappen zusammenstösst (Fig. 442).

Fig. 442.

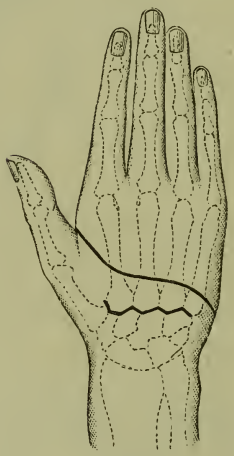

Exarticulation der vier letzten Metacarpalknochen (Dorsalschnitt).

Fig. 443.

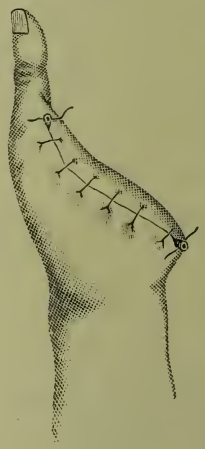

Stumpf nach Exarticulation der vier letzten Metacarpalknochen.

3. Nachdem beide Lappen bis zur Gegend der Carpometacarpalgelenke zurückpräparirt sind, werden diese von der Ulnarseite her unter starker Adduction der Mittelhand eröffnet, bis auch die Verbindung des zweiten Metacarpalknochens mit dem os multangulum majus getrennt ist. Bei dem letzten Act muss man sehr vorsichtig und stets gegen diese beiden Knochen schneiden, um eine Verletzung des Gelenkes zwischen os multangulum majus und Metacarpalknochen des Daumens zu vermeiden.

4. Die Erhaltung des Daumens erweist sich für den Gebrauch ausserordentlich vortheilhaft (Fig. 443).

f. Exarticulation im Handgelenke.

1. Zirkelschnitt.

1. Ein Zirkelschnitt umkreist die Hand auf der Mitte des Metacarpus, 4 cm unterhalb der processus styloidei.

2. Die Haut wird durch senkrechte Schnitte ringsum gelöst, bis sie sich über die processus styloidei als Manschette zurückschlagen lässt.

3. Die pronirte Hand wird kräftig flectirt; ein nach oben leicht convexer Schnitt über das dorsum, von einem processus styloideus zum andern, trennt die Strecksehnen und öffnet das Handgelenk.

4. Die Seitenbänder werden unter beiden Griffelfortsätzen getrennt und zuletzt in einem Zuge die vordere Kapselwand und sämmtliche Beugesehnen durchschnitten (Fig. 444 u. 445).

Fig. 444.

Exarticulation der Hand mit Zirkelschnitt.

Fig. 445.

Stumpf nach Exarticulation im Handgelenk mit Zirkelschnitt.

2. Lappenschnitt.

1. Der Operateur erfasst den unteren Theil der pronirten Hand, flectirt sie und führt von der Spitze des einen processus styloideus zu der des anderen einen halbmondförmigen Schnitt über die Mitte des Handrückens (Fig. 446).

2. Der Hautlappen wird von den Strecksehnen abgelöst, nach oben zurückgeschlagen und das Gelenk eröffnet, wie beim Zirkelschnitt.

3. Das Bündel der Beugesehnen wird von der Volarfläche her mit der Spitze des linken Zeigefingers in die Wunde vorgedrängt, durch wiederholtes Hin- und Herziehen des Messers vorsichtig durchschnitten und dann ein kleiner Hautlappen in der Vola von der Wunde aus geschnitten (Fig. 447).

NB. Es ist zweckmässig, den Volarlappen zu Anfang der Operation durch einen Hautschnitt vorzuzeichnen.

Fig. 446.

Exarticulation der Hand mit zwei Hautlappen (Ruysch).

Fig. 447.



Exartic. manus.

3. Radiallappenschnitt (Walther 1810).

1. Aus der Haut, welche die Metacarpalgegend des Daumens bedeckt, wird ein halbmondförmiger Lappen geschnitten, dessen Basis das radiale Dritttheil des Carpus umfasst, dessen Spitze die Basis der ersten Phalanx erreicht.

Fig. 448.

Exarticulation der Hand nach Walther.

2. Nachdem der Lappen von den Daumenmuskeln abpräparirt und nach oben geschlagen, umkreist ein halber Zirkelschnitt die beiden übrigen Drittheile des Carpus an der Ulnarseite (Fig. 448).

Fig. 449.

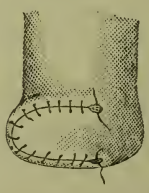

Stumpf nach Walther.

3. Die Haut wird stark nach oben gezogen und der Carpus, wie oben beschrieben, von dem Vorderarmknochen getrennt (Fig. 449).

g. Amputation des Vorderarmes.

1. Zweizeitiger Zirkelschnitt

(s. pag. 256).

2. Hautlappenschnitt

(s. pag. 259).

Fig. 450.

Querschnitt des rechten Vorderarmes im unteren Dritttheil.

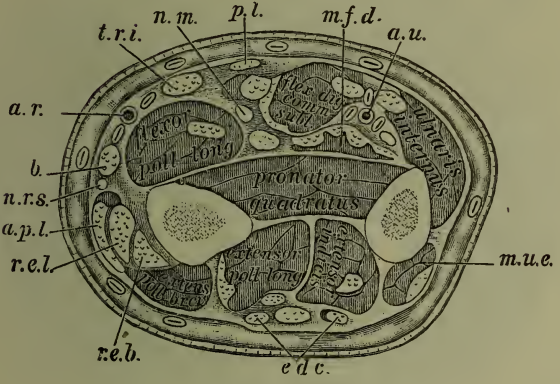

p. l.: palmar. long.
n. m.: nerv. medianus.
t. r. i.: tendo rad. int.
a. r.: art. radialis.
b.: brachioradialis.
n. r. s.: nerv. radial. superf.
a. p. l.: abd. poll longus.
r. e. l.: rad. ext. longus.
r. e. b.: rad. ext. brevis.
e. d. c.: extensor dig. comm.
m. u. e.: musc. ulnaris extern.
a. u.: art. ulnaris.
m. f. d.: musc. flex. dig. comm prof.

Fig. 451.

Querschnitt des rechten Vorderarmes in der Mitte.

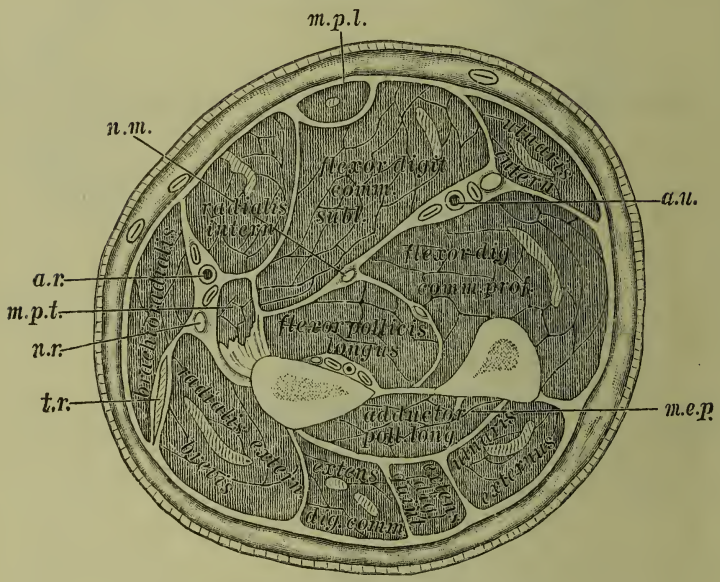

m. p. l.: musc. palmaris longus.
n. m.: nerv. medianus.
a. r.: art. radialis.
m. p. t.: musc. pronator teres.
n. r.: nerv. radialis.
t. r.: tendo radialis ext. long.
m. e. p.: musc. extens. poll. long.
a. u.: art. ulnaris.

Fig. 452.

Querschnitt des rechten Vorderarmes im oberen Dritttheil.

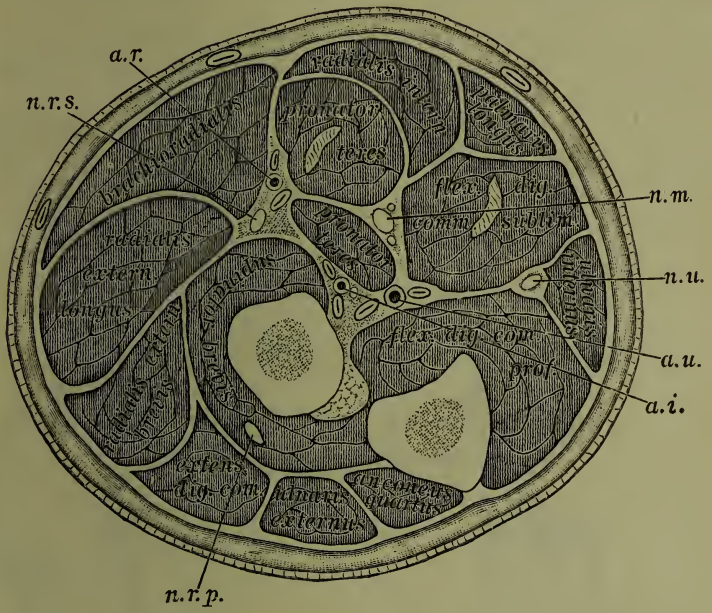

a. r.: art. radialis.
n. r. s.: nerv. radialis superf.
n. r. p.: nerv. radialis profundus.
a. i.: art. interossea.
a. u.: art. ulnaris.
n. u.: nerv. ulnaris.
n. m.: nerv. medianus.

h. Exarticulation im Ellbogengelenk.

1. Zirkelschnitt.

1. Ein Zirkelschnitt trennt die Haut 4 cm unterhalb der Condylen des humerus; die Manschette wird zurückpräparirt und umgeschlagen.

2. Ein Querschnitt über die Volarseite eröffnet breit das hyperextendirte Gelenk.

3. Ein Schnitt oberhalb des Capitulum radii trennt das ligamentum laterale externum, ein Schnitt unterhalb des condylus internus das lagimentum laterale internum.

4. Das Gelenk klafft stark, das Olecranon wird in die Wunde gedrängt; ein Schnitt oberhalb der Spitze desselben trennt die Sehne des triceps davon ab (Fig. 453 u. 454).

Fig. 453.

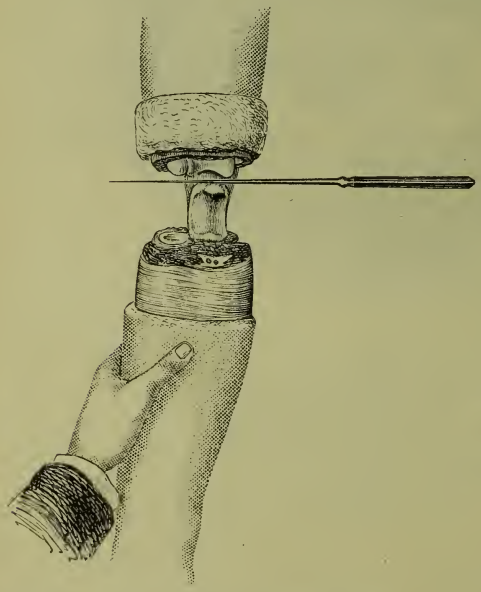

Exarticulation im Ellbogengelenk mit Zirkelschnitt.

Fig. 454.

Stumpf nach Exarticulation im Ellbogengelenk mit Zirkelschnitt.

Fig. 455.

Querschnitt durch das rechte Ellbogengelenk in der Condylenlinie.

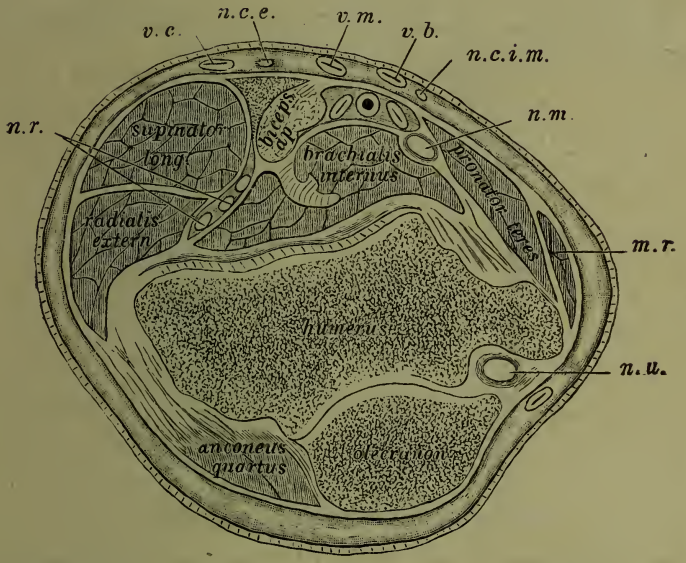

n. c. e.: nerv. cutaneus ext.
v. c.: vena cephalica.
n. r.: nerv. radialis.
v. m.: vena mediana
v. b.: vena basilica.
n. c. i. m.: nerv. cutaneus int. major.
n. m.: nerv. medianus.
m. r.: musc. radialis int.
n. u.: nerv. ulnaris.

2. Lappenschnitt.

1. Ein Bogenschnitt, welcher 2 cm unterhalb des einen Condylus beginnt und 2 cm unterhalb des anderen Condylus endigt, umschreibt an der Volarseite des Vorderarmes einen grossen halbmondförmigen Hautlappen, welcher von der Fascie abgelöst und nach oben zurückgeschlagen wird.

2. Der Arm wird stark flectirt und so gedreht, dass die Rückseite des Gelenkes nach vorne sieht.

3. Ein flacher Bogenschnitt über das Olecranon legt die Spitze desselben frei (Fig. 456).

Fig. 456.

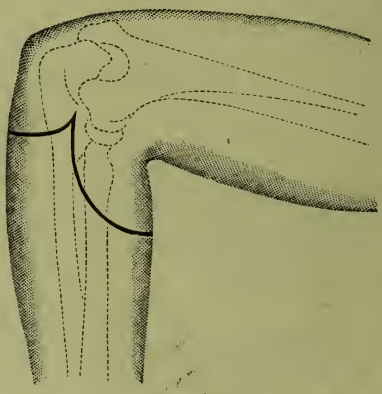

Exarticulation im Ellbogengelenk (Lappenschnitt).

4. Ein Querschnitt von einem Condylus zum andern trennt die Sehne des triceps und die beiden Seitenbänder; ein zweiter die sämmtlichen Weichtheile an der Volarseite des Gelenkes.

i. Amputation des Oberarmes.

1. Einzeitiger Zirkelschnitt

(s. pag. 255).

2. Zweizeitiger Zirkelschnitt

(s. pag. 256).

3. Lappenschnitt

(s. pag. 260).

Fig. 457.

Querschnitt des rechten Oberarmes im unteren Dritttheil.

v. c.: vena cephalica.
n. r.: nerv. radialis.
n. c. e. s.: nerv. cutan. ext. sup.
n. c. e.: nerv. cutaneus ext.
a. b.: art. brachialis.
n. m.: nerv. medianus.
v. b.: vena basilica.
n. c. i. m.: nerv. cutan. int. major.
n. u.: nerv. ulnaris.

Fig. 458.

Querschnitt des rechten Oberarmes im mittleren Dritttheil.

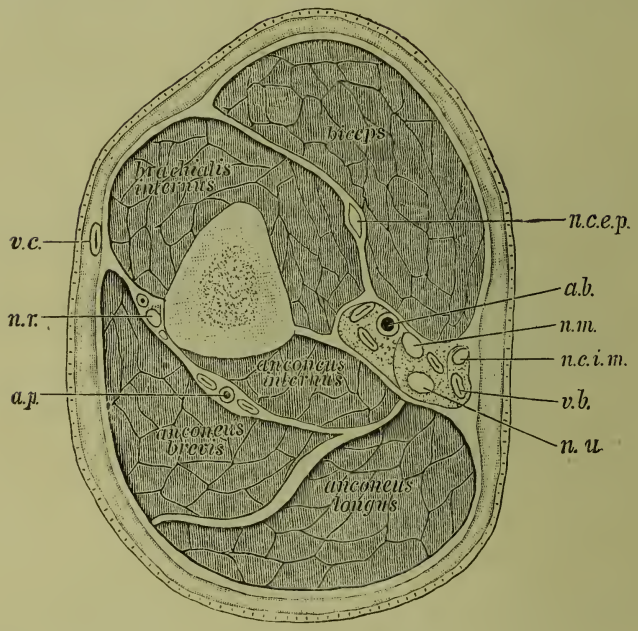

v. c.: vena cephalica.
n. r.: nerv. radialis.
a. p.: art. profunda.
n. c. e. p.: nerv. cutaneus extern. (perforans).
a. b.: art. brachialis.
n. m.: nerv. medianus.
n. c. i. m.: nerv. cutan. int. major.
v. b.: vena basilica.
n. u.: nerv. ulnaris.

Fig. 459.

Querschnitt des rechten Oberarmes vor der Achselhöhle.

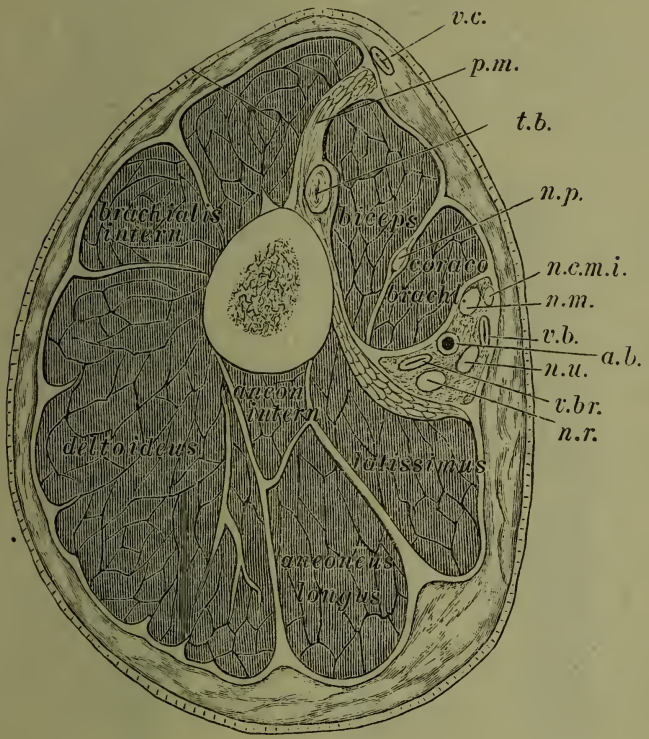

v. c.: vena cephalica.
p. m.: pectoralis major.
t. b.: tendo bicipitis.
n. p.: nerv. perforans.
n. c. m. i.: nerv. cutan. major int.
n. m.: nerv. medianus.
v b.: vena basilica.
a. b.: art. brachialis.
n. u.: nerv. ulnaris.
v. br.: vena brachialis.
n. r.: nerv. radialis.

k. Exarticulation des Armes im Schultergelenke.

1. Lappenschnitt.

1. Der Kranke liegt am Rande des Tisches halb auf der gesunden Seite mit etwas erhöhtem Oberkörper. Je mehr er in die sitzende Stellung gebracht wird, desto bequemer ist es für den Operateur, desto gefährlicher aber für die Chloroform-Narkose (siehe pag. 169).

2. Auf der Aussenfläche der Schulter wird ein abgerundet viereckiger Lappen umschnitten, dessen Basis sich vom processus coracoideus bis zur Wurzel des Acromion erstreckt, und dessen unterer breiter Rand über die untere Grenze des Deltamuskels läuft (Fig. 460).

3. Mit grossen Messerzügen, welche immer tiefer in den Deltamuskel eindringen, wird der Lappen bis an das Acromion abgelöst und nach oben geschlagen, so dass die Aussenfläche des Schultergelenkes frei liegt.

4. Ein kräftiger Schnitt über den nach oben gedrängten Schulterkopf oberhalb der beiden tubercula trennt die Gelenkkapsel sammt den darüber liegenden Sehnen.

5. Der Schulterkopf wird hervorgedrängt, das Messer, hinter denselben gelegt, durchschneidet die hintere Gelenkkapsel.

6. Der Operateur zieht den Schulterkopf mit der linken Hand gegen sich, führt das Messer in langen sägenden Zügen an der Innenseite des Knochens herab bis 6 cm unterhalb der Achselfalte, dann wendet er die Schneide nach innen (gegen den Thorax) und trennt mit einem Zuge die sämmtlichen Weichtheile, in denen die grossen Gefässe und Nerven verlaufen.

7. In solchen Fällen, wo es nicht gelingt, den Zufluss des Blutes durch Compression der Subclavia vollständig zu beherrschen, muss ein Assistent vor Beendigung des letzten Schnittes von oben her in die Wunde greifen und mit dem Daumen die Art. axillaris gegen die Haut comprimiren (Fig. 461).

8. Das Aussehen der Wunde nach Vereinigung durch die Naht zeigt Fig. 462.

Fig. 460.

Exarticulation im Schultergelenke (Lappenschnitt).

Fig. 461.

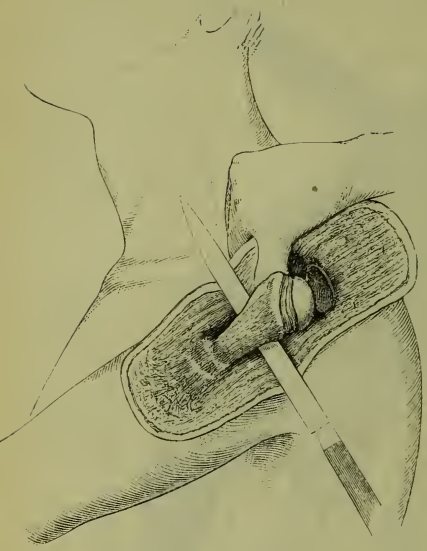

Exarticulation der Schulter.
Bildung des zweiten Lappens an der Innenseite.

Fig. 462.

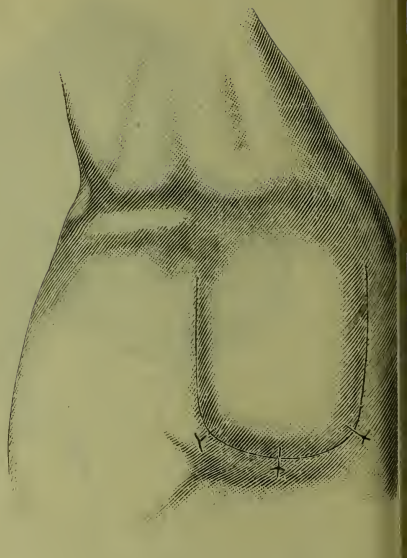

Stumpf nach Exarticulation im Schultergelenke mit Lappenschnitt.

2. Zirkelschnitt.

1. Der Arm wird abducirt. Ein Zirkelschnitt in der Höhe der unteren Grenze des Deltamuskels trennt sämmtliche Weichtheile bis auf den Knochen.

2. Der Knochen wird in derselben Höhe abgesägt; alle klaffenden Gefässe werden unterbunden.

3. Ein Längsschnitt vom vorderen Rande des Acromion bis in den Zirkelschnitt herab spaltet sämmtliche Weichtheile bis auf den Knochen.

4. Das untere Ende des Knochenstumpfes wird mit einer starken Knochenzange oder mit der linken Hand gefasst und während ein Assistent mit scharfen Haken die Wundränder des Längsschnittes auseinanderzieht, löst der Operateur den Knochen unter beständigen Rotationen aus dem Gelenke (Fig. 463). Dies Auslösen geschieht durch kurze, immer gegen den Knochen geführte Schnitte, oder in geeigneten Fällen durch Abhebelung des Periostes mit Hebeln und Raspatorien.

5. Das Aussehen des Stumpfes zeigt Fig. 464. Auch kann man die Hautlappen durch Abschneiden der unteren Ecken abrunden.

Fig. 463.

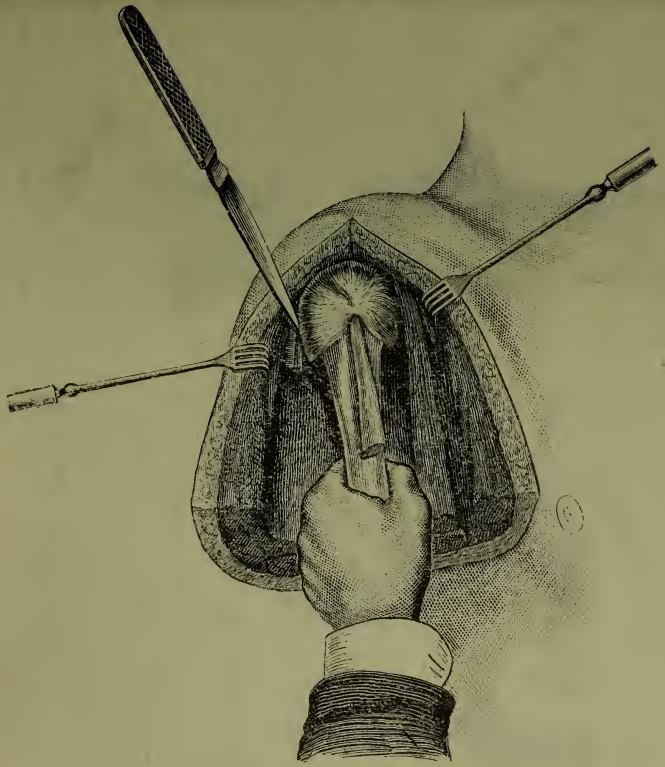

Exarticulation im Schultergelenke.
Zirkelschnitt mit Verticalspaltung der Weichtheile.

Fig. 464.

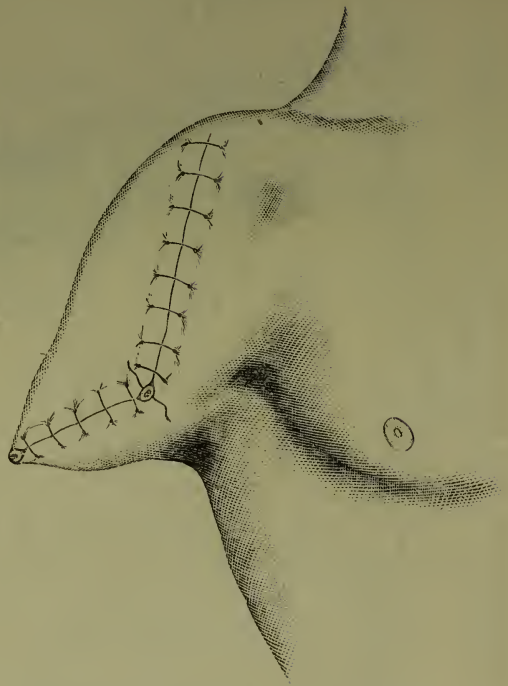

Stumpf nach Exarticulation im Schultergelenke mit Zirkelschnitt und Verticalspaltung.

Amputationen und Exarticulationen an der unteren Extremität.

a. Exarticulation der Zehen

wird in derselben Weise ausgeführt, wie die Exarticulation der Finger (s. pag. 268 ff.).

b. Exarticulation sämmtlicher Zehen in den Phalango-Metatarsalgelenken.

1. Während die linke Hand alle Zehen zugleich stark aufwärts biegt, wird ein Bogenschnitt, der (am linken Fusse) am medialen Rande des ersten Phalango-Metacarpalgelenkes beginnt und am lateralen Rande des gleichnamigen Gelenkes der fünften Zehe endigt, in der Furche zwischen Fusssohle und Basis der Zehen entlang geführt. (Am rechten Fusse umgekehrt.) (Fig. 465.)

Fig. 465.

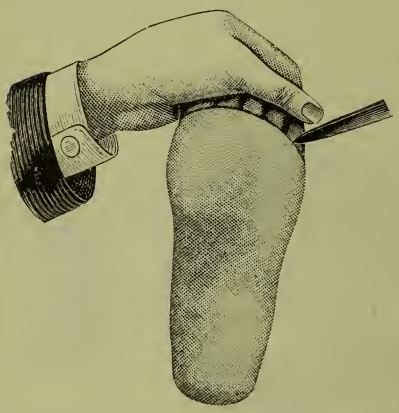

Exarticulation aller Zehen (Plantarschnitt).

2. Ein gleicher Schnitt, dessen Enden mit denen des ersten zusammentreffen, wird unter starker Plantarflection der Zehen auf der Dorsalseite der Basis sämmtlicher Zehen entlang geführt (Fig. 466).

Fig. 466.

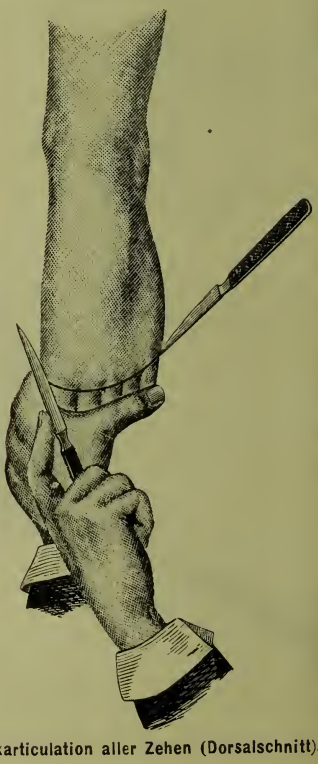

Exarticulation aller Zehen (Dorsalschnitt).

Fig. 467.

Stumpf nach Exarticulation aller Zehen.

Beide Schnitte dringen zwischen die Zehen bis zur Mitte der Schwimmhaut ein.

3. Beide halbmondförmige Lappen werden bis zu den Köpfchen der Metatarsalknochen zurückpräparirt.

4. Darauf wird jede Zehe einzeln ausgelöst, wobei man die Sesambeine am Kopfe des ersten Metatarsalknochens zurücklässt.

5. Sollte die Haut nicht ausreichen, um die stark vorspringenden Köpfchen der Metatarsalknochen bequem zu bedecken, so kann man dieselben einzeln mit der Phalangensäge abtragen.

6. Das Aussehen des Stumpfes zeigt Fig. 467.

c. Amputation aller Metatarsalknochen.

1. Von einem Fussrande zum andern wird ein Bogenschnitt über die vordere Grenzfurche der Fusssohle geführt und der halbmondförmige Hautlappen bis zu der Stelle, wo man amputiren will, zurückpräparirt.

2. Auf dem Fussrücken wird ein kleinerer halbmondförmiger Lappen geschnitten, dessen Enden mit denen des Plantarlappens an den Fussrändern zusammentrifft. Auch kann man statt des Dorsallappens einen halben Zirkelschnitt machen, wenn die Haut der Fusssohle zur Deckung ausreicht.

3. An der Basis beider Lappen werden mit einem schmalen Messer die Weichtheile an und zwischen den einzelnen Metatarsalknochen sorgfältig getrennt.

4. Durch schmale Streifen carbolisirter Gaze oder Leinewand, welche mittelst einer Pinzette zwischen die einzelnen Knochen durchgezogen sind, werden die Weichtheile stark nach oben gezogen und hart an denselben sämmtliche Knochen zusammen durchgesägt (Fig. 468 und 469).

Fig. 468.

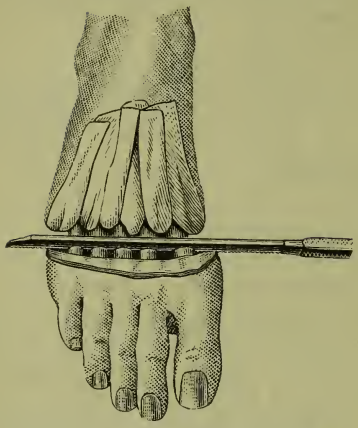

Amputation des Fusses in den Metatarsalknochen (Absägen).

Fig. 469.

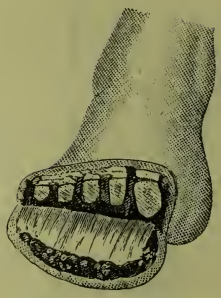

Anblick der Wunde nach Absägung der Metatarsalknochen.

d. Exarticulation der grossen Zehe sammt ihrem Metatarsalknochen.

1. Der **Ovalairschnitt** wird in derselben Weise ausgeführt, wie bei der Exarticulation des Daumens beschrieben worden (pag. 271). Wegen der grossen Breite der Basis des ersten Metatarsalknochens ist es rathsam, auf das obere Ende des Schnittes rechtwinklig einen Querschnitt über das Gelenk zu führen (Fig. 470), welches sich ca. 4 cm vor der Höhe der tuberositas ossis navicularis findet, und die dadurch entstehenden oberen und unteren Lappen zurückzupräpariren, bis der ganze Knochen und das Gelenk frei liegt.

Fig. 470.

Exarticulation der grossen Zehe sammt ihrem Metatarsalknochen.

2. Die Sehnen des extensor und flexor longus halucis werden auf dem Gelenk durchschnitten, das Gelenk auf der Dorsalseite geöffnet, und während man den Knochen beständig nach den entgegengesetzten Richtungen um seine Achse dreht, werden die Verbindungen desselben mit dem os cuneiforme I ringsum gelöst.

e. Exarticulation der fünften Zehe sammt ihrem Metatarsalknochen.

1. Der **Lappenschnitt** kann hier in ähnlicher Weise ausgeführt werden, wie es früher bei der Exarticulation des Daumens (pag. 272) beschrieben wurde.

2. Die linke Hand zieht die fünfte Zehe kräftig von der vierten ab, die rechte führt ein schmales Messer von der Schwimmhaut aus sägend zwischen die beiden Metatarsalknochen aufwärts, bis es auf Widerstand stösst.

3. Das Ende des Hautschnittes wird sowohl an der Dorsalseite als an der Plantarseite um 1 cm aufwärts verlängert.

4. Unter kräftiger Abduction des fünften Metacarpusknochens wird dessen Basis zuerst von der des vierten Metatarsusknochens, darauf vom os cuboideum abgetrennt.

5. Dann führt man das Messer um die nach oben vorspringende tuberositas ossis metatarsi V herum und von hier hart an der Aussenseite des Knochens entlang in sägenden Zügen abwärts und bildet so einen zungenförmigen äusseren Lappen, dessen Spitze genau in der Höhe des ersten Einschnittes in die Schwimmhaut abgerundet werden muss (Fig. 471).

Fig. 471.

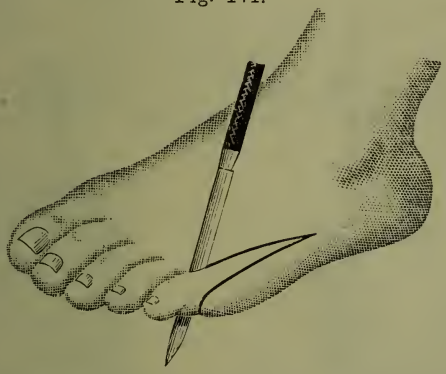

Exarticulation der fünften Zehe mit ihrem Metatarsalknochen.

f. Exarticulation in den Tarso-Metatarsalgelenken nach Lisfranc (Fig. 472).

1. Am äusseren Fussrande wird das Gelenk zwischen os cuboideum und fünftem Metatarsalknochen, welches unmittelbar vor der tuberositas dieses Knochens liegt, am inneren Fussrande das Gelenk

zwischen os cuneiforme I und erstem Metatarsalknochen, welches sich 4 cm vor der tuberositas ossis navicularis befindet, aufgesucht und mit Tusche oder durch kleine Messerstiche markirt.

Fig. 472.

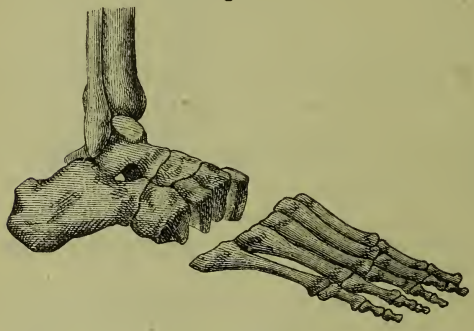

Exarticulation in den Tarso-Metatarsalgelenken nach Lisfranc.

2. Von dem einen dieser Punkte aus zum andern (von links nach rechts) wird bei emporgehobenem Fuss auf der Fusssohle ein grosser halbrunder Lappen umschnitten, dessen Convexität über die Köpfe der Metatarsalknochen hinwegzieht.

3. Der Fuss wird gesenkt und stark gestreckt, das Messer von einem Endpunkte des Plantarlappens zum andern in schwachem Bogen über den Fussrücken geführt, sämmtliche Weichtheile bis auf den Knochen durchschneidend (Fig. 473).

Fig. 473.

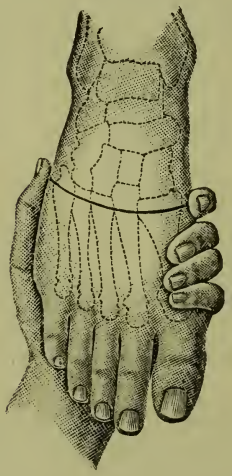

Fig. 474.

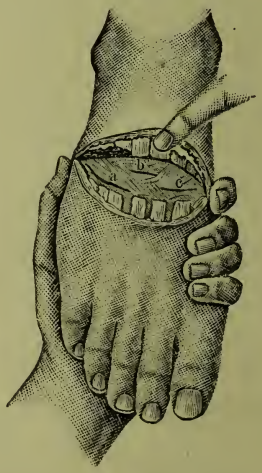

4. Der kleine Dorsallappen wird aufwärts gezogen, die Messerspitze sucht tastend das am weitesten nach links gelegene Gelenk

(am rechten Fuss das fünfte Metatarsalgelenk) zu öffnen, während die linke Hand den Vorderfuss stark abwärts drückt.

5. Sobald das Gelenk klafft, wird das Messer im schwach nach vorne convexen Bogen weiter geführt, eröffnet das vierte und dritte Gelenk (a), gleitet über die Basis des zweiten Metatarsusknochens hin und öffnet das erste Gelenk (c) (Fig. 474).

6. Das Gelenk des zweiten Metatarsalknochens, welches ca. 1 cm höher liegt, als das des ersten, wird durch einen kleinen Querschnitt (b) eröffnet; die seitlichen Verbindungen des Knochens mit dem os cuneiforme I und III, zwischen die sich die Basis desselben hineinschiebt, trennt man durch Einstechen des Messers mit nach oben gerichteter Schneide (Fig. 475).

Fig. 475.

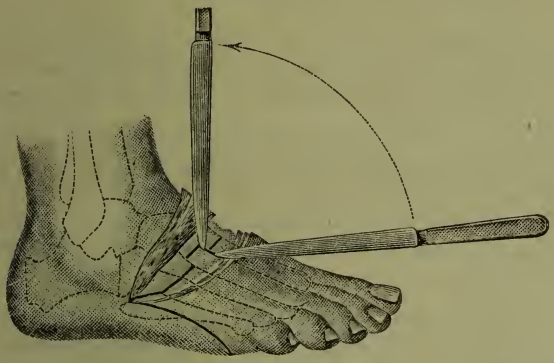

Fig. 476.

Fig. 477.

Fig. 478.

Exarticulation nach Lisfranc.

7. Nun klaffen sämmtliche Gelenke stärker, das Messer trennt die übrigen Gelenkverbindungen an den Seitenrändern und an der Sohlenseite und durschschneidet die Muskulatur der Fusssohle zum grösseren Theile; dann wird seine Schneide nach vorne gerichtet, um den Plantarlappen zu vollenden (Fig. 476).

Das Ausschen der Wunde vor der Vereinigung zeigt Fig. 477, das des Stumpfes Fig. 478.

g. Exarticulation im Tarsus nach Chopart.

1. Die Auslösung findet statt in dem Gelenke, welches das os naviculare mit dem Kopfe des Talus, und das os cuboideum mit dem Calcaneus verbindet (Fig. 479).

2. Der Gelenkspalt wird am inneren Fussrande 1 cm oberhalb der tuberositas ossis navicularis, am äusseren Fussrande 2 cm oberhalb der tuberositas ossis metatarsi V gefunden und markirt.

3. Ueber die Sohle des emporgehobenen Fusses wird ein bogenförmiger Hautschnitt geführt, der von dem links gelegenen markirten Punkte aus am Fussrande nach vorne, einen Daumen breit hinter den Köpfen der Metatarsusknochen quer über die Sohle und am anderen Fussrande zurück bis zu dem rechts gelegenen Punkte läuft (Fig. 480—482).

4. Der Fuss wird gesenkt und stark abwärts gedrückt, das Messer in den linken Wundwinkel eingesetzt und im schwachen Bogen über den Fussrücken, nur durch die Haut, geführt, bis in den rechten Wundwinkel des Sohlenschnittes (Fig. 483).

5. Der kleine Dorsallappen wird stark zurückgezogen, ein kräftiger Schnitt quer über das Gelenk trennt alle Sehnen und dringt sofort in die Gelenkverbindung ein (am sichersten zuerst oberhalb der deutlich fühlbaren tuberositas ossis navicularis).

6. Unter der Schneide des über die (leicht ∼förmig gekrümmte) Gelenkverbindung hingeführten Messers öffnen sich krachend die Gelenke. Die Spitze trennt überall die gespannten Bänder, zuletzt an der Plantarseite, bis sich der Vorderfuss ganz nach der Hacke zu flectiren lässt.

7. Nachdem an beiden Fussrändern der Plantarlappen ein wenig tiefer eingeschnitten ist, wird die Messerklinge mit nach vorne gerichteter Schneide an die untere Seite der abgelösten ossa naviculare

Fig. 479.

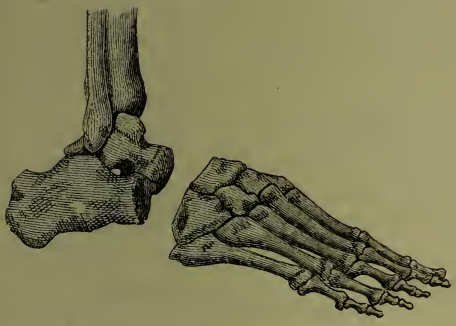

Fig. 480.

Fig. 481.

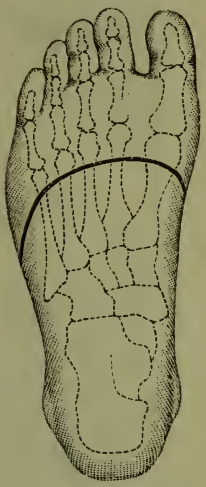

Fig. 483.

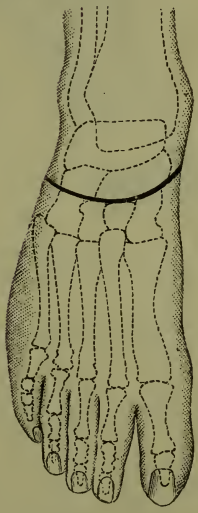

Fig. 482.

Exarticulation im Tarsus nach Chopart.

Fig. 484.

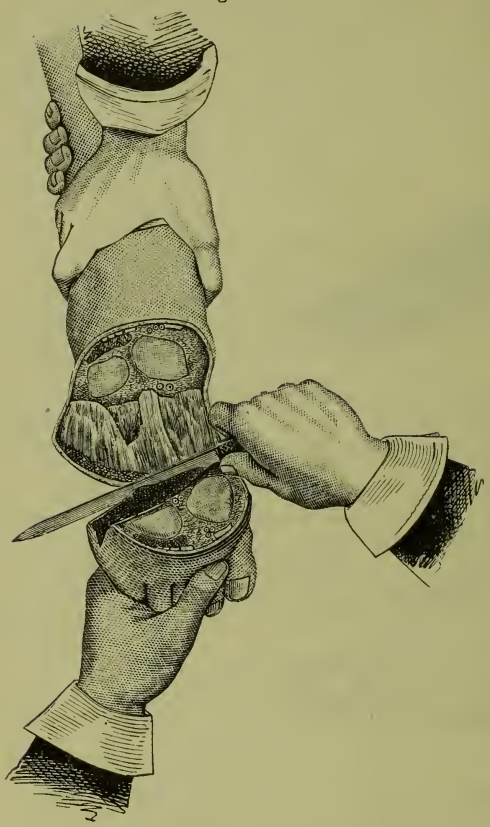

Exarticulation im Tarsus nach Chopart.
Beendigung des Plantarlappens.

und cuboideum gelegt und in sägenden Zügen vorwärts geführt, bis der Plantarlappen vollendet ist (Fig. 484).

8. Die Ansicht des Stumpfes gibt Fig. 485.

Fig. 485.

Stumpf nach Exarticulation im Tarsus nach Chopart.

h. Exarticulation des Fusses unter dem Talus nach Malgaigne.

1. Es werden zwei seitliche Lappen gebildet durch einen Schnitt, der hinten dicht oberhalb der tuberositas calcanei beginnt, die Achillessehne von derselben abtrennt, dann im weiten Bogen den malleolus externus umkreisend, über die untere Hälfte des Calcaneus hinläuft (Fig. 486), von hier quer über die Mitte des os cuboideum zum Fussrücken aufsteigt, über den vorderen Rand des os naviculare (Fig. 487) sich an der Innenseite des Mittelfusses senkrecht herab-

zieht (Fig. 488), bis er den Mittelpunkt der Fusssohle erreicht (Fig. 489). Von hier biegt er im rechten Winkel ab nach hinten und trifft auf den Anfang des Schnittes am Innenrande der Achillessehne.

2. Die beiden Lappen werden von den Knochen abgelöst, bis beide Seitenflächen des Calcaneus und das Chopart'sche Gelenk frei liegen. Dabei hüte man sich, den unteren Enden der Knöchel zu nahe zu kommen, um nicht das Tibio-Tarsalgelenk zu verletzen.

3. Durch Auslösung im Chopart'schen Gelenke wird der Vorderfuss entfernt.

Fig. 487.

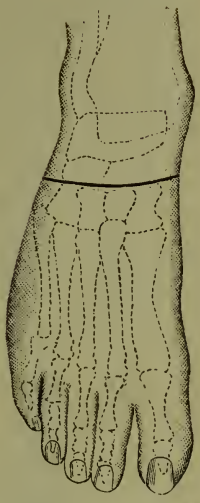

Fig. 486.

Fig. 489.

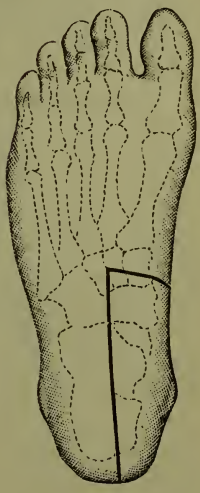

Fig. 488.

Exarticulation zwischen Talus und Calcaneus (sub talo) nach Malgaigne.

4. Mit einer Knochenzange wird das vordere Ende des Calcaneus gefasst und während man den Knochen abwärts drückt und supinirt, durchschneidet man mit einem schmalen Messer das ligamentum fibulare calcaneum, 1 cm unterhalb der Spitze des malleolus externus, dringt dann in den Sinus tarsi ein, trennt das feste ligamentum intertarseum und während man den Knochen immer mehr um seine Längsachse dreht, zuletzt noch ca. 3 cm unterhalb des inneren Knöchels das ligamentum talo-calcaneum. (S. die Abbildungen der Bänder bei der Resection des Fussgelenkes.)

5. Trotz der sehr unregelmässigen Gestalt der unteren Fläche des Talus (Fig. 490) gibt doch diese Operation einen zum Gehen sehr brauchbaren Stumpf (Fig. 491).

Fig. 490.

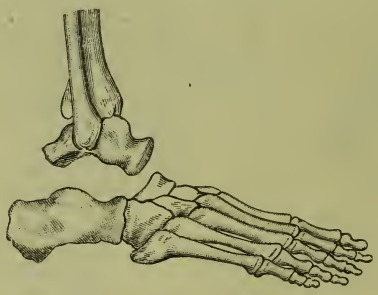

Exarticulation des Fusses unter dem Talus.

Fig. 491.

Stumpf nach Exarticulation des Fusses unter dem Talus.

i. Exarticulation des Fusses nach Syme.

1. Der rechtwinklig flectirte Fuss wird hoch emporgehalten, ein kräftiger überall bis auf den Knochen dringender Schnitt von der Spitze des einen (linken) Knöchels bis zu der des anderen (rechten) quer über die Fusssohle geführt (Fig. 492—494).

2. Der Fuss wird gesenkt, mit der linken Hand stark abwärts gedrückt und ein zweiter Schnitt von einer Knöchelspitze zur anderen quer über die vordere Seite des Tibio-Tarsalgelenkes geführt (Fig. 495).

3. Ein Querschnitt über die Gelenkfläche des Talus eröffnet vorne das Gelenk, zwei Schnitte unterhalb der beiden Knöchel trennen die Seitenbänder und die obere Gelenkfläche des Talus tritt frei hervor.

4. Während die linke Hand den Fuss immer mehr gegen die Rückseite des Unterschenkels drängt und ihn abwechselnd nach der einen oder anderen Seite um seine Achse dreht, wird der Calcaneus durch dicht auf einander folgende und abwechselnd bald von oben, bald von den Seiten, und zuletzt von hinten und unten, aber stets **gegen den Knochen** geführte Schnitte

Fig. 492.

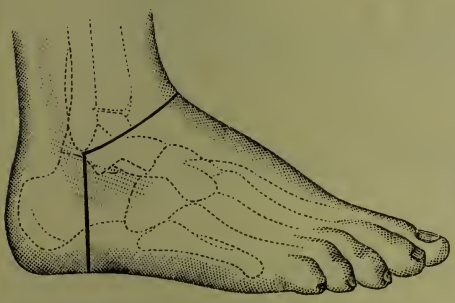

Fig. 494.

Fig. 493.

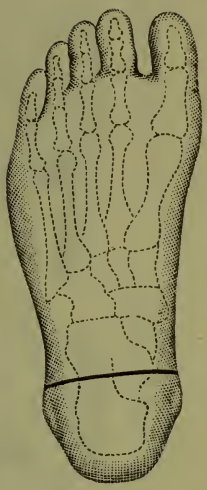

Fig. 495.

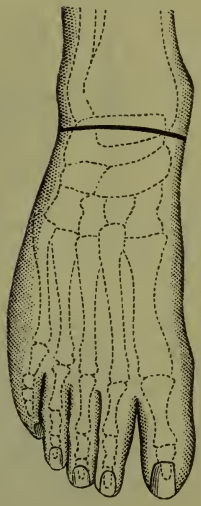

Exarticulation des Fusses nach Syme.

aus der Fersenkappe herausgelöst und von der Achillessehne getrennt (Fig. 496).

Fig. 496.

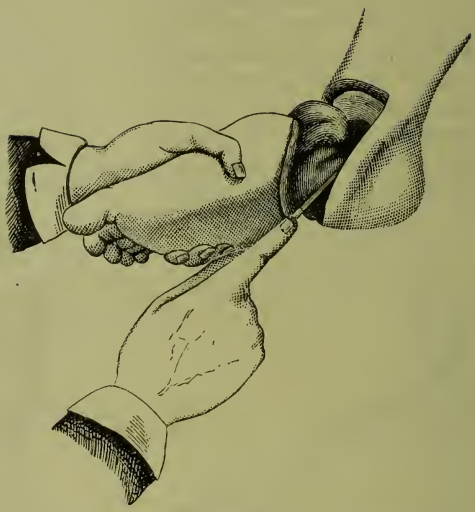

Exart. ped. nach Syme (Auslösung des Calcaneus).

NB. Bei Secundäroperationen ist es zweckmässig, den Calcaneus nicht mit dem Messer, sondern mit Hebel und Schabeisen aus dem Periost herauszuschälen.

5. Der Fersenlappen und die Haut wird ringsum über die Knöchel herauf gezogen, ein Zirkelschnitt dicht oberhalb der Gelenkfläche der tibia trennt die übrigen Weichtheile (Sehnen und Knochenhaut).

6. Die Säge durchschneidet die Knochen so, dass nur die beiden Knöchel und eine feine Knorpelschicht von der Gelenkfläche der tibia entfernt werden (Fig. 497 u. 498).

Auch kann man, wie Syme es mehrmals gethan, blos die Malleolen mit einer Knochenscheere abkneifen.

7. Nach Unterbindung aller durchschnittenen Gefässe wird hinten an der Aussenseite der Achillessehne die Haut mit einem schmalen Messer durchstochen, durch das Loch ein Drainrohr gezogen und dann die Wunde durch die Naht vereinigt (Fig. 499 u. 500).

Fig. 497.

Fersenlappen von innen gesehen.

Fig. 498.

Durchsägung der Knochen nach Syme's Operation.

Fig. 499.

Frischer Stumpf nach Syme's Operation von vorne.

Fig. 500.

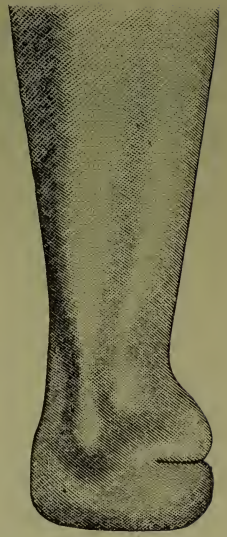

Geheilter Stumpf nach Syme von der Seite.

k. Exarticulation des Fusses nach Pirogoff.

Amputatio tibio-calcanea osteoplastica.

1. Die Weichtheile werden in derselben Weise durchschnitten wie bei der Syme'schen Methode.

2. Nach Auslösung des Gelenkes wird der Fuss stark nach hinten gebogen, bis das Sustentaculum tali zum Vorschein kommt.

3. Dicht hinter das Sustentaculum wird die Säge auf die obere Fläche des Calcaneus aufgesetzt und derselbe genau in der Ebene des Sohlenschnittes durchsägt (Fig. 501 u. 502).

Fig. 501.

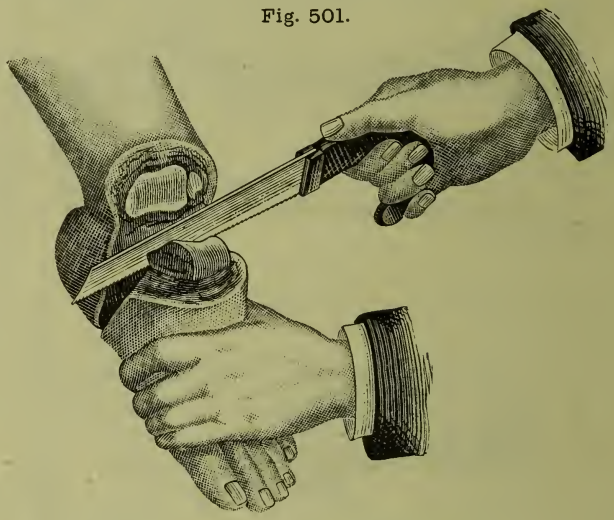

Exartic. ped. nach Pirogoff (Absägen des Calcaneus).

Fig. 502.

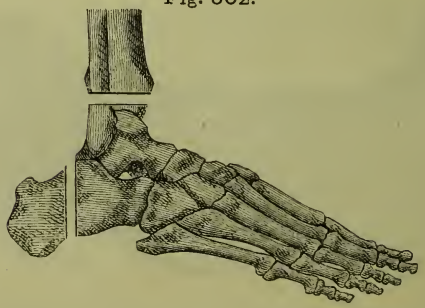

Absägung der Knochen bei der Pirogoff'schen Operation.

Fig. 503.

Stumpf nach Pirogoff's Operation.

4. Die beiden Malleolen und eine dünne Scheibe von der Gelenkfläche der tibia werden wie bei der Methode von Syme abgesägt.

5. Die Achillessehne wird dicht oberhalb ihres Ansatzes quer durchschnitten und die Haut an derselben Stelle gefenstert behufs Durchführung eines Drainrohres.

6. Das Aussehen des Stumpfes zeigt Fig. 503.

1. Modification des Pirogoff'schen Verfahrens nach Günther.

1. Der Sohlenschnitt beginnt und endigt dicht **vor** den Malleolen und zieht quer über die Sohle in der Gegend des hinteren Randes des os naviculare (Fig. 504 — 506).

2. Der Dorsalschnitt bildet einen kleinen halbmondförmigen Lappen, der bis an das os naviculare reicht (Fig. 507).

3. Nachdem das Gelenk eröffnet, präparirt man die Weichtheile auf beiden Seiten des Calcaneus schräg nach oben hinten bis zum Ansatz der Achillessehne ab, wobei man eine Verletzung der art. tibialis postica sorgfältig vermeidet.

4. Dicht vor dem Ansatz der Achillessehne wird eine Stichsäge auf den Calcaneus aufgesetzt und derselbe schräg von hinten oben nach vorne unten durchsägt.

5. Ebenso werden tibia und fibula schräg von hinten oben nach vorne unten durchsägt (Fig. 508).

6. Die Sägeflächen der Knochen lassen sich nach dieser Methode ohne Durchschneidung der Achillessehne leicht aneinander bringen.

Fig. 504.

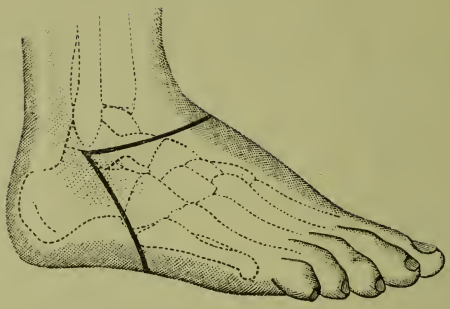

Fig. 505.

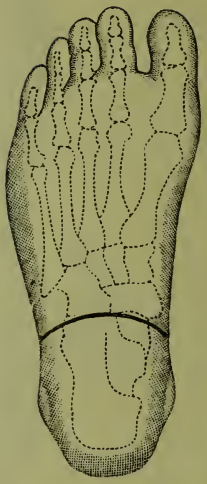

Fig. 506.

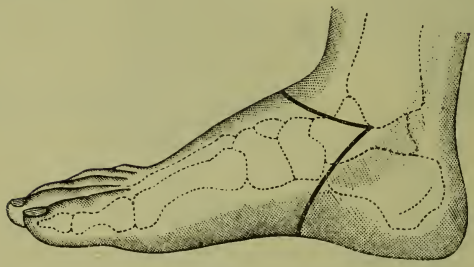

Fig. 507.

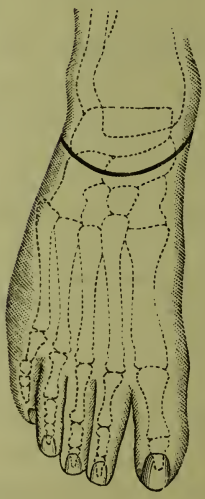

Modification der Pirogoff'schen Operation nach Günther (Fig. 504—507).

Fig. 508.

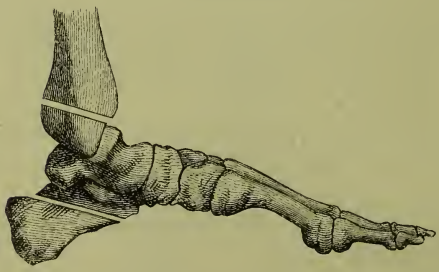

Durchsägung der Knochen bei der Günther'schen Modification.

7. Bei dieser Operation, wie bei der vorigen, ist es zweckmässig, mit einem feinen Bohrer schräge Löcher durch beide Knochen zu bohren und sie mittelst starker Catgutfäden aneinander zu befestigen.

m. Modification des Pirogoff'schen Verfahrens nach Le Fort.

(Abgeändert vom Verfasser.)

1. Der Sohlenschnitt beginnt 2 cm unter der Spitze des malleolus externus (um rechten Fuss), läuft schwach convex über die Sohlenfläche der ossa cuboideum und naviculare und endigt an der Innenseite 3 cm vor und unterhalb des malleolus internus (Fig. 509—511).

2. Der Dorsalschnitt bildet, von denselben Punkten aus, einen schwach convexen Lappen, dessen vorderer Rand über die Chopart'sche Linie hinläuft (Fig. 512).

Fig. 509.

Fig. 510.

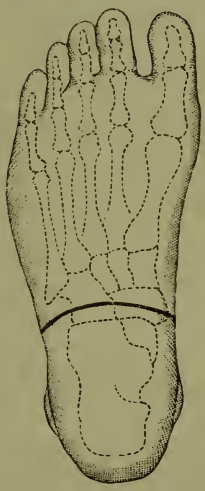

Fig. 511.

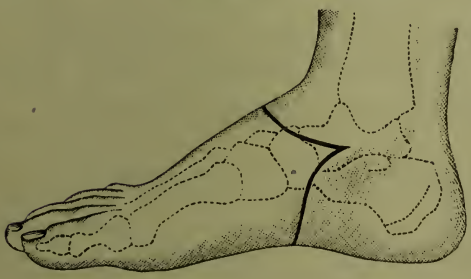

Le Fort's Modification der Pirogoff'schen Operation.

Fig. 512.

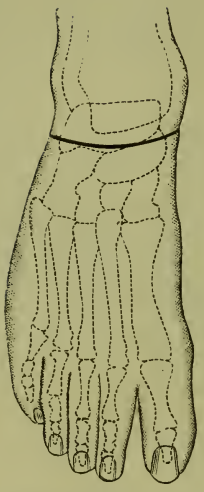

Le Fort's Modification der Pirogoff-schen Operation.

3. Der Dorsallappen wird bis zum Tibio-Tarsalgelenk hinauf präparirt und das Gelenk eröffnet, wie bei dem Pirogoff'schen Verfahren.

Fig. 513.

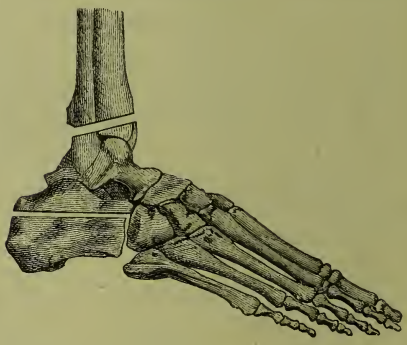

Durchsägung der Knochen bei Le Fort's Operation.

4. Der Fuss wird nach hinten umgelegt und die obere Fläche des Calcaneus soweit frei präparirt, dass man eine Stichsäge hinter den oberen Rand des tuberositas calcanei ansetzen und durch einen Horizontalschnitt von hinten nach vorne das obere Drittel des Knochens abtragen kann (Fig. 513).

5. Sobald die Säge bis in das Chopart'sche Gelenk gedrungen ist, werden die Knochen dieses Gelenkes, wie bei der Chopart'schen Methode, von einander getrennt.

6. Die beiden Knöchel und die untere Gelenkfläche der tibia werden, wie bei Pirogoff, abgesägt.

7. Auch kann man, nach von Bruns, mit der Stichsäge den Calcaneus concav und die Unterschenkelknochen convex absägen (Fig. 514).

8. Der Stumpf erhält nach dieser Methode eine sehr breite Gehfläche (Fig. 515).

9. Bei allen diesen Operationen ist es zweckmässig, nach Vereinigung der Weichtheile die Knochen an einander zu fixiren durch einen langen Stahlnagel, den man von der Sohle aus durch den Calcaneus bis tief in die tibia hineintreibt. Bei aseptischem Wundverlauf verwachsen die Sägeflächen rasch mit einander, ohne dass der Nagel Eiterung hervorruft.

Fig. 514.

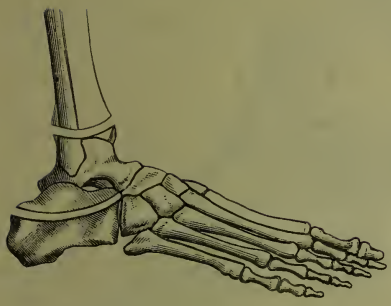

Absägen der Knochen nach von Bruns.

Fig. 515.

Stumpf nach Le Fort.

n. Amputation des Unterschenkels.

1. Zweizeitiger Zirkelschnitt
(s. pag. 256 ff.).

2. Hautlappenschnitt
(s. pag. 259 ff.).

Zwei seitliche Hautlappen (s. Fig. 408) sind besonders zweckmässig für die Amputation im unteren Dritttheil (oberhalb der Knöchel).

Ein vorderer Hautlappen kann leicht von innen durch die scharfe Kante der abgesägten tibia Druck erleiden.

Ein hinterer Hautlappen zieht durch seine Schwere die Wundränder auseinander.

Die Bildung eines **seitlichen Lappens** mit einem halben Zirkelschnitt an der entgegengesetzten Seite (nach von Langenbeck) ist sehr zweckmässig für die oberen zwei Dritttheile des Unterschenkels. Nur ist zu erinnern, dass die Basis des Hautlappens etwas **kleiner** sein muss, als der halbe Umfang des Gliedes an der Amputationsstelle (Fig. 516).

Fig. 516.

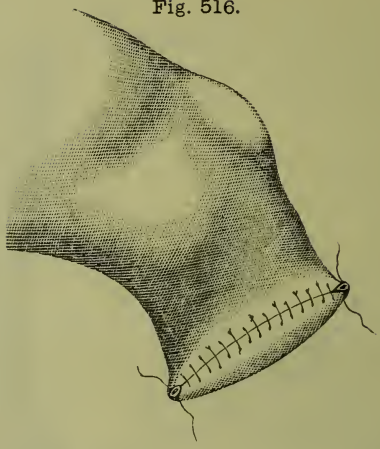

Amputation des Unterschenkels mit seitlichem Hautlappen.

Fig. 517.

Querschnitt des rechten Unterschenkels im unteren Dritttheil.

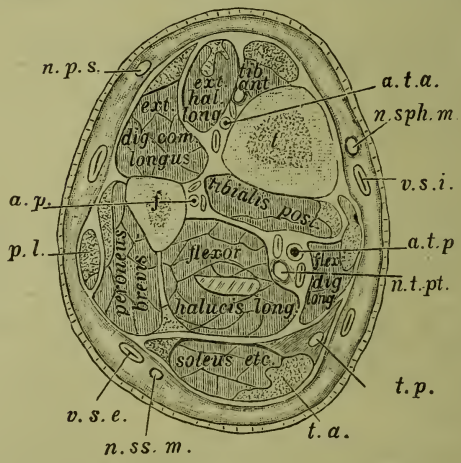

n. p. s.:	nerv. peron. superf.	*t. p.*:	tendo plantaris.
a. p.:	art. peronaea.	*n. t. pt.*:	nerv. tib. post.
p. l.:	peron. long.	*a. t. p.*:	art. tib. post.
v. s. e.:	vena saphena ext.	*v. s. i.*:	vena saph. int.
n. ss. m.:	nerv. suralis major.	*n. sph. m.*:	nerv. saph. major.
t. a.:	tendo achillis.	*a. t. a.*:	art. tib. antica.

Fig. 518.

Querschnitt des rechten Unterschenkels im mittleren Dritttheil.

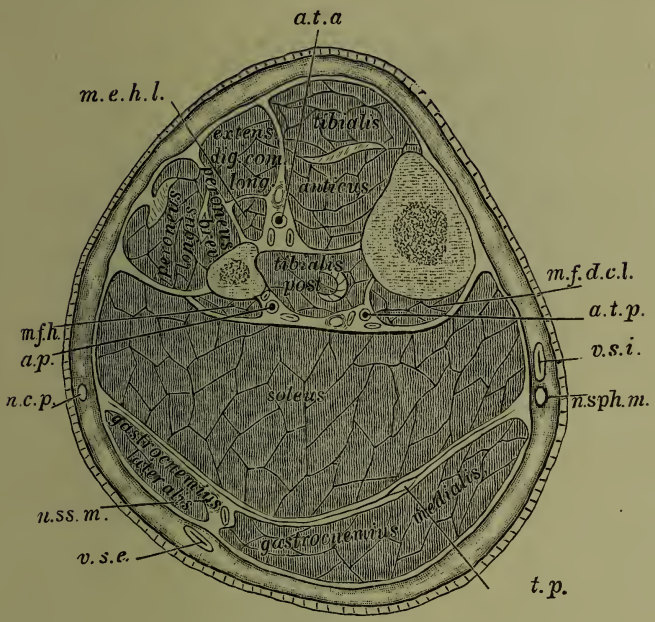

a. t. a.: art. tibial. antica.
m. e. h. l.: musc. ext. hal. long.
m. f. h.: musc. flex. hal.
a. p.: art. peronaea.
n. c. p.: nerv. cutan. post. ext.
n. ss. m.: nerv. suralis major.
v. s. e.: vena saph. ext.
t. p.: tendo plantaris.
n. sph. m.: nerv. saph. major.
v. s. i.: vena saph. int.
a. t. p.: art. tib. post.
m. f. d. c. l.: musc. flexor dig. comm. long.

Fig. 519.

Querschnitt des rechten Unterschenkels im oberen Dritttheil.

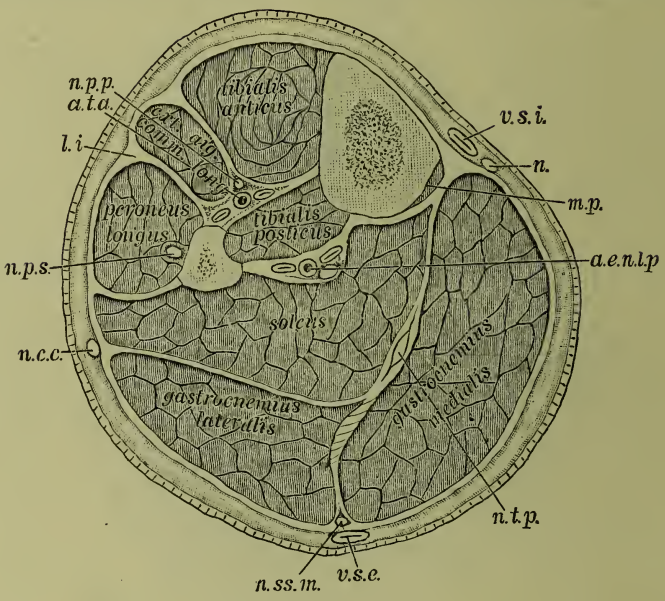

n. p. p.: nerv. peroneus prof. seu tib. ant.
a. t. a.: art tibialis antica.
l. i.: lig. intermusc. fibulare.
n. p. s.: nerv. peron. superf.
n. c. c.: nerv. cutan. crur. post.
n. ss. m.: nerv. suralis major.
v. s. e.: vena saphena ext.
t. p.: tendo plantaris.
a. e. n. t. p.: art. et nerv. tib. post.
m. p.: musc. popliteus.
n.: nerv. saph. major.
v. s. i.: vena saphena int.

o. Exarticulation des Unterschenkels im Kniegelenk mit dem Zirkelschnitt.

1. Ein Zirkelschnitt trennt, bei gestrecktem Knie, die Haut des Unterschenkels 8 cm unterhalb der Patella. Die Haut wird bis zum unteren Rande der Patella ringsum abpräparirt und als Manschette hinaufgeschlagen.

2. Indem man das Knie flectirt, durchschneidet man erst das ligamentum patellae dicht unter der Kniescheibe, dann das vordere Kapselband und die beiden Seitenbänder hart am Rande des Femur, damit die Meniscen und der grössere Theil der Gelenkkapsel mit der tibia in Verbindung bleiben.

3. Nachdem man das Knie noch mehr flectirt, trennt man die ligamenta cruciata von den Innenflächen beider Oberschenkelcondylen ab, streckt das Knie wieder und durchschneidet mit einem Messerzuge von vorne nach hinten die noch übrigen Weichtheile an der Rückseite des Gelenkes (Fig. 520).

Fig. 520.

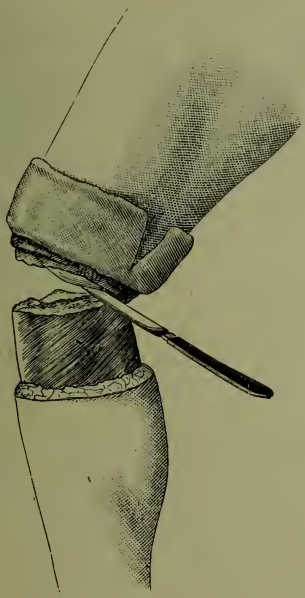

Exarticulation im Kniegelenk (Zirkelschnitt).

Fig. 521.

Querschnitt des linken Oberschenkels in der Condylenlinie.

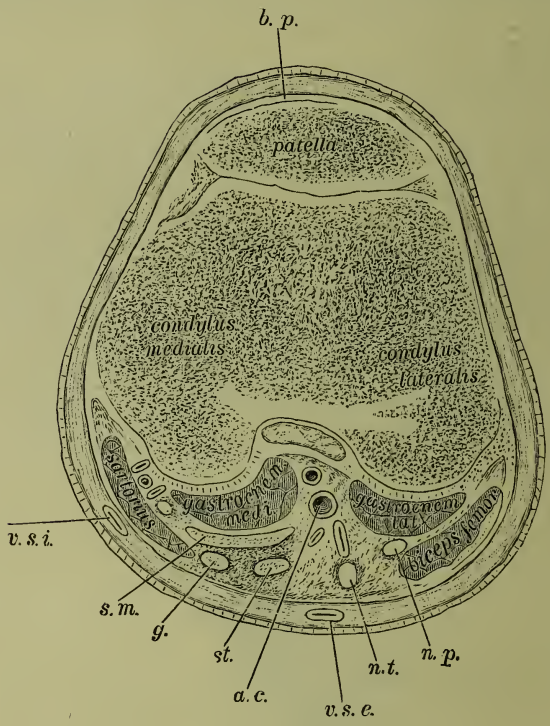

v. s. i.: vena saph. int.
sm.: semimembranosus.
g.: gracilis.
st.: semitendinosus.
a. c.: art. cruralis.
v. s. e.: vena saph. ext.
n. t.: nerv. tibialis.
n. p.: nerv. peroneus.
b. p.: bursa patellaris.

4. Die Wunde kann in der Quere (Fig. 522), aber auch in der Richtung von vorne nach hinten vereinigt werden, so dass die Narbe zwischen beide Condylen zu liegen kommt (Fig. 523).

Fig. 522.



umpf nach Exarticulation im Kniegelenk mit Zirkelschnitt.

Fig. 523.

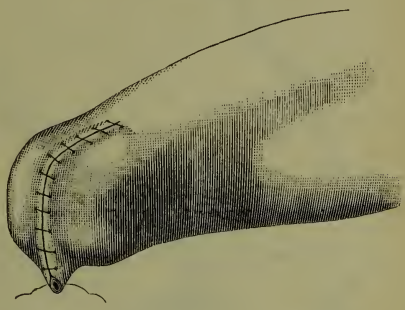

Stumpf nach Exarticulation im Kniegelenk mit Zirkelschnitt, vorderem Verticalschnitt und Exstirpation der Patella.

5. Will man (nach Billroth) die Patella und die obere Ausstülpung der Gelenkkapsel wegnehmen, so macht man nach beendigtem Zirkelschnitte über die Mitte der Patella einen Längsschnitt, der 4 cm oberhalb derselben beginnt, schneidet die Patella von der Extensorensehne ab, klappt letztere nach oben hin auf und präparirt den unter derselben liegenden Theil der Gelenkkapsel heraus.

p. Exarticulation des Unterschenkels im Kniegelenk mit dem Lappenschnitt.

1. An der Rückseite des hoch emporgehobenen Beines wird durch einen Bogenschnitt, der 1 cm unter der Mitte des Seitenrandes des einen Condylus femoris beginnt und 1 cm unter der Mitte des andern Condylus endigt, ein 8 cm langer halbmondförmiger Lappen aus der oberen Wadenhaut gebildet und bis zu seiner Basis von der Fascie abgelöst.

2. Darauf wird das Bein gesenkt, im Knie flectirt und von denselben Punkten aus auf der vorderen Seite ein grösserer, 10—12 cm langer Hautlappen umschnitten, bis zum unteren Rande der Patella abgelöst und nach oben geschlagen (Fig. 524).

3. Die Trennung der Gelenkenden wird in derselben Weise ausgeführt, wie beim Zirkelschnitt.

Das Aussehen des Stumpfes zeigt Fig. 525.

Fig. 524.

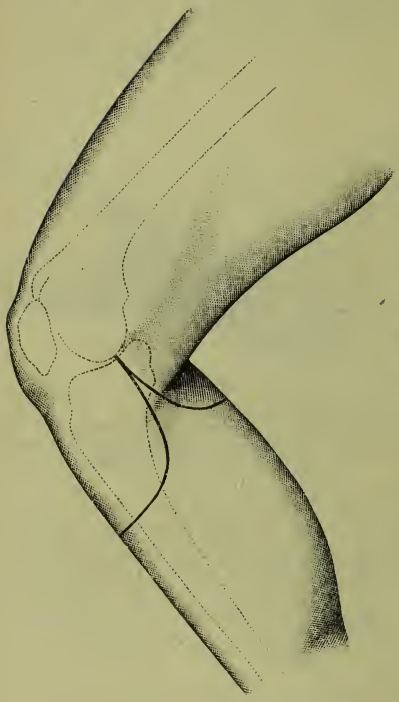

Exarticulation im Kniegelenk mit zwei Lappen.

Fig. 525.

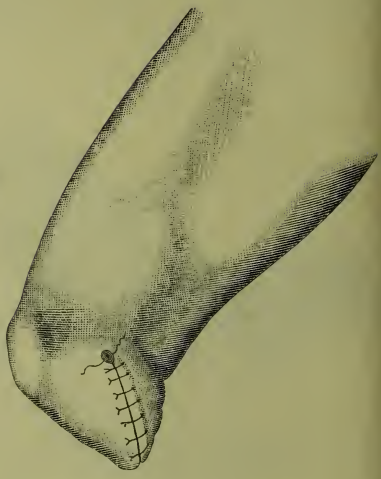

Stumpf nach Exarticulation im Kniegelenk mit Lappenschnitt.

4. Fehlt es an Haut, um die Lappen hinlänglich gross zu machen, ist die untere Fläche der Condylen erkrankt oder verletzt, so kann man von den Condylen des Oberschenkels ein Stück absägen (Carden's transcondyläre Amputation). Die scharfen Kanten der Sägefläche müssen darnach mit der Säge oder der Knochenscheere abgerundet werden. Auch kann man mit einer schmalen Säge den Knochen gleich in einem der Condylenoberfläche parallelen Bogen rund absägen (Butcher).

Wenn die Patella gesund ist, so kann man dieselbe mit der Sägefläche der Condylen zur Verwachsung bringen und dadurch den Stumpf verlängern (Gritti's osteoplastische Verlängerung des Oberschenkels). Zu dem Ende muss die Knorpelfläche der Patella abgesägt und letztere, nach Vereinigung der Hautwunde, auf die Sägefläche der Condylen festgenagelt werden.

Zur **Amputation des Oberschenkels** eignet sich

der einzeitige Zirkelschnitt
(s. pag. 255),

der zweizeitige Zirkelschnitt
(s. pag. 257),

der Hautlappenschnitt
(s. pag. 260).

Fig. 526.

Querschnitt des rechten Oberschenkels im unteren Dritttheil.

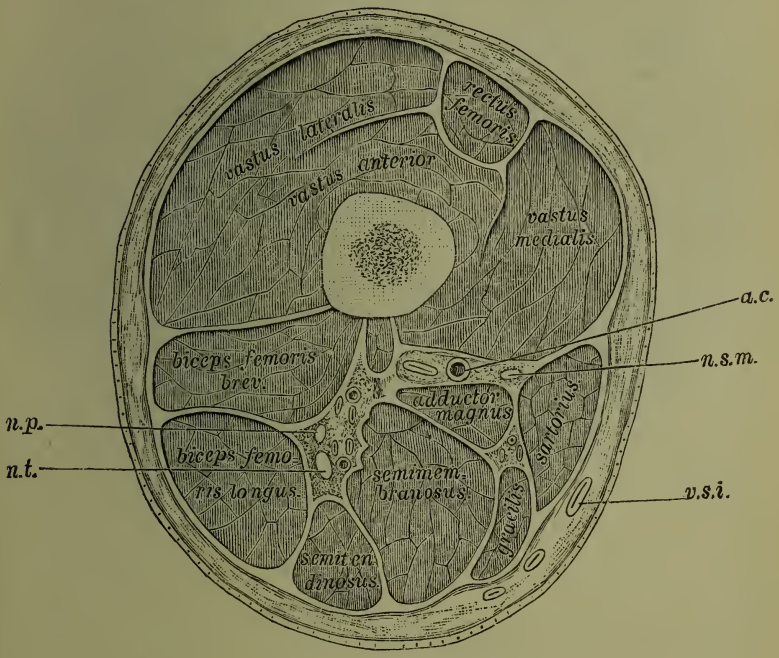

n. p.: nerv. peroneus.
n. t.: nerv. tibialis.
v. s. i.: vena saph. int.
n. s. m.: nerv. saph. major.
a. c.: art. cruralis.

Fig. 527.

Querschnitt des rechten Oberschenkels im mittleren Dritttheil.

n. s. m.: nerv. saph. major.
a. c.: art. cruralis.
n. i.: nerv. ischiadicus.
a. p.: art. profunda.
v. s. i.: vena saph. int.

Fig. 528.

Querschnitt des rechten Oberschenkels im oberen Dritttheil.

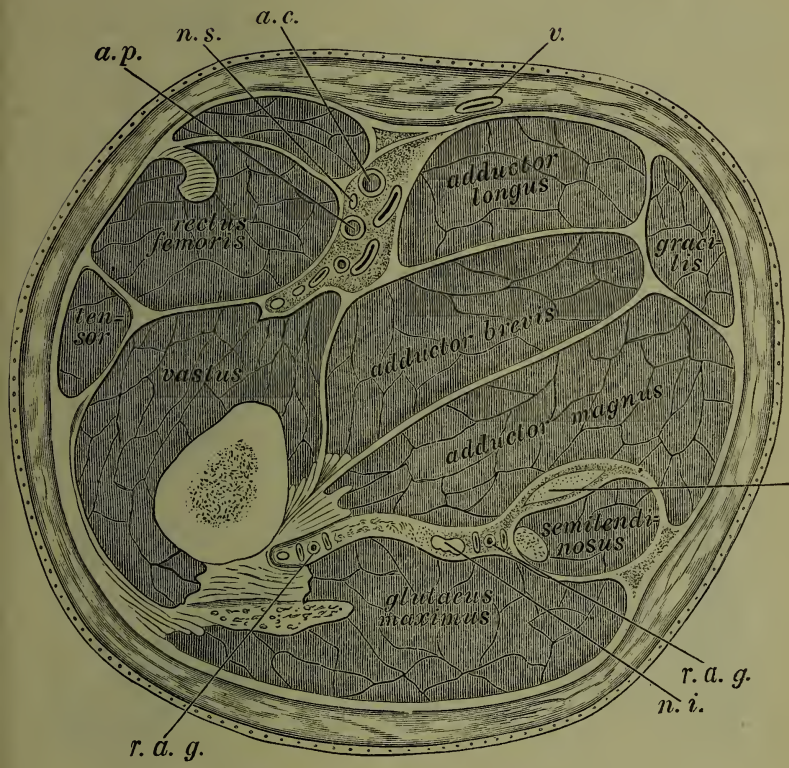

a. c.: art. cruralis.
n. s.: nerv. saph. major.
a. p.: art. profunda fem.
r. a. g.: rami art. glutaeae inf.
n. i.: nerv. ischiadicus.
s.: semimembranosus.
v.: vena saph. int.

Einen fertigen antiseptischen Polsterverband, nach Amputation des Oberschenkels, wie er auf pag. 33 beschrieben wurde, zeigt Fig. 425.

Für das Anlegen und das Wechseln des Verbandes nach Amputation des Oberschenkels ist das Verfahren von Volkmann zu empfehlen.

Der Kranke wird emporgehoben und unter die Hinterbacke der gesunden Seite ein Holzklotz oder ein hartes, würfelförmiges, mit Kautschuk überzogenes Kissen geschoben, so dass der Amputationsstumpf während des Verbandes frei schwebt und nicht gehalten zu werden braucht. Auch ist dabei die Rückengegend oberhalb des Kreuzbeines so frei, dass mit Leichtigkeit die Touren der Spica coxae, welche den Verband fixiren, um den Körper herum geführt werden können (Fig. 529).

Fig. 529.

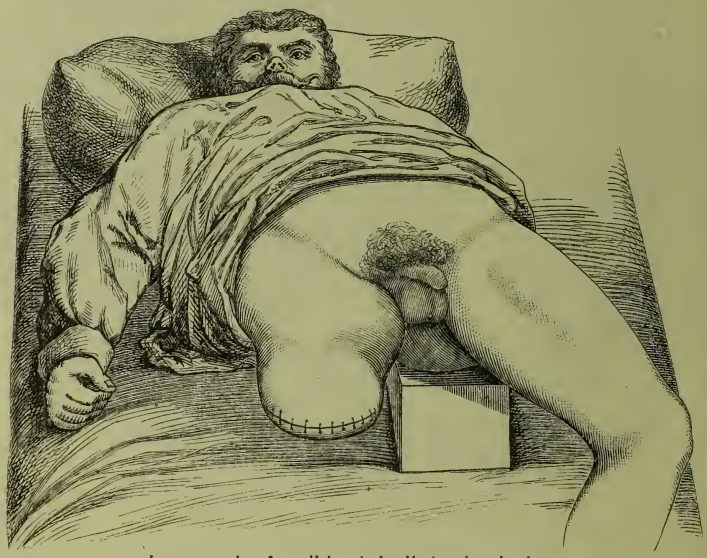

Lagerung des Amputirten beim Verbandwechsel.

q. Exarticulation des Oberschenkels.

1. Mit vorderem grossen und hinterem kleinen Lappen nach Manec (Stichmethode).

1. Der Patient wird so gelagert, dass das Becken auf der kranken Seite den unteren Tischrand halb überragt. Der Oberkörper muss gut fixirt, das Scrotum nach oben gegen die gesunde Seite gezogen werden (Fig. 530).

Fig. 530.

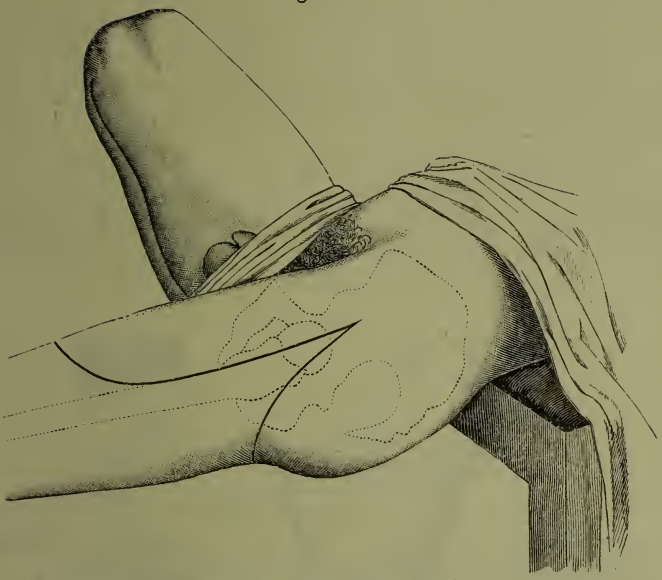

Exarticulation des Oberschenkels mit vorderem und hinterem Lappen.

Fig. 531.

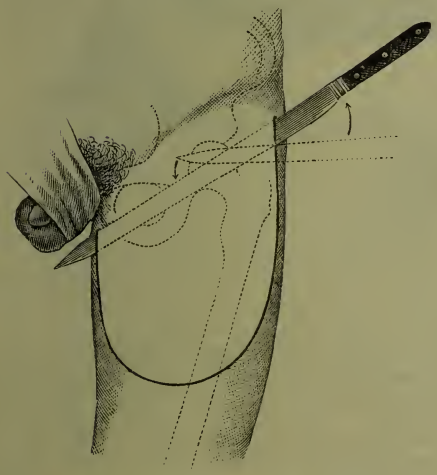

Bildung des vorderen Lappens durch Stich.

2. Nachdem in der auf pag. 211 — 214 geschilderten Weise das Bein blutleer gemacht, wird ein grosser vorderer Lappen von innen nach aussen in folgender Weise geschnitten. Der Operateur sticht ein langes spitzes Amputationsmesser (s. Fig. 398) in der Mitte zwischen Spina anterior superior ossis ilei und Trochanterspitze ein, lässt die Spitze zunächst parallel mit dem ligamentum Poupartii vorsichtig über den Schenkelkopf gleiten (wobei die

Kapsel eröffnet wird), wendet sie dann nach unten innen und lässt sie an der Innenseite des Oberschenkels nahe am Perinaeum wieder austreten (Fig. 531). Indem er das Messer in raschen sägenden Zügen abwärts führt, schneidet er einen 18—20 cm langen, gut abgerundeten Lappen, der sofort nach oben geklappt und dort festgehalten wird.

3. Das Messer wird unter den Oberschenkel durch an dessen Innenseite geführt und schneidet von aussen nach innen einen kleineren hinteren Lappen, dessen Convexität sich bis unterhalb der Glutaealfalte hin erstreckt, dessen Basis innen und aussen mit der Basis des vorderen Lappens zusammentrifft (Fig. 532).

Fig. 532.

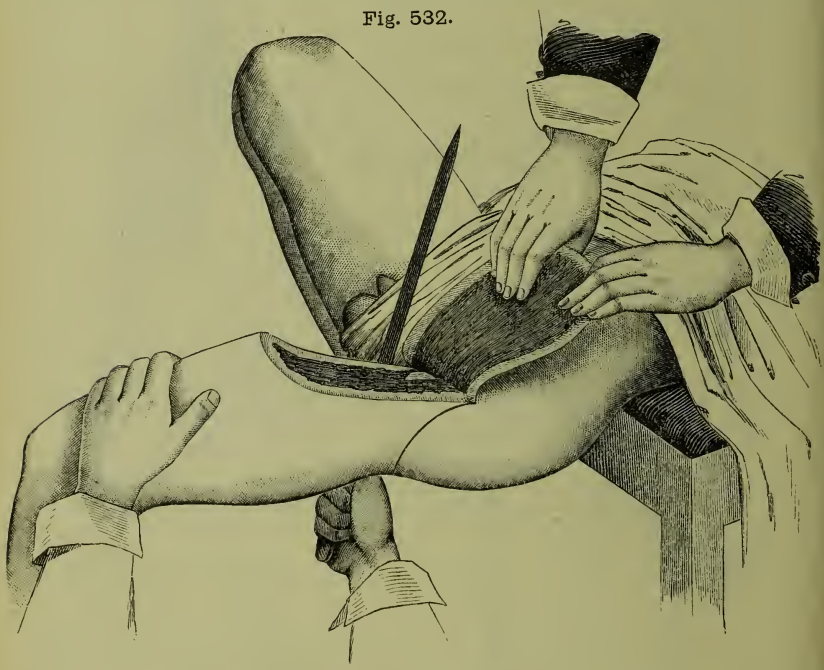

4. Ein kräftiger Schnitt, welcher mit einem kleineren Lappenmesser senkrecht auf den vorliegenden Schenkelkopf geführt wird (als ob man den Kopf durchschneiden und den oberen Theil im Acetabulum lassen wollte), eröffnet die Gelenkkapsel, während das Bein stark hyperextendirt und nach aussen rotirt wird. Mit schnalzendem Geräusch dringt die Luft ins Gelenk ein, der Gelenkkopf

tritt halb aus der Pfanne hervor, ein Schnitt auf das ligamentum teres lässt ihn ganz heraustreten.

5. Der Operateur fasst den Schenkelkopf mit der Linken, zieht ihn gegen sich, und durchschneidet die hintere Kapselwand, die an den grossen Trochanter sich ansetzenden Muskeln und sämmtliche Weichtheile, welche bis dahin noch ungetrennt geblieben waren.

6. Ein starkes Drainrohr wird bis in die Gelenkpfanne gelegt und in der Mitte der Wunde herausgeleitet, der vordere Lappen heruntergeklappt, und, wie Fig. 533 zeigt, mit dem hinteren Schnittrand vereinigt.

Fig. 533.



Stumpf nach Exarticulation im Hüftgelenk mit Lappenschnitt.

2. Exarticulation des Oberschenkels mit dem Zirkelschnitt (Vetch).

1. Durch einen raschen kräftigen Zirkelschnitt 12 cm unterhalb der Spitze des grossen Trochanters werden sämmtliche Weichtheile bis auf den Knochen durchschnitten; darauf wird letzterer sofort abgesägt.

2. Sämmtliche Gefässe, welche als solche zu erkennen sind, Arterien und Venen, werden mit Schieberpinzetten gefasst und darauf mit Catgut unterbunden (siehe den Querschnitt des Oberschenkels im oberen Dritttheil, Fig. 528).

3. Nur in den Fällen, wo man aus irgend einem Grunde die künstliche Blutleere nicht mit Sicherheit anwenden kann, ist es rathsam (nach Larrey), vor dem Zirkelschnitt durch einen Längsschnitt

die Arterie und Vena cruralis im trigonum ileo-femorale freizulegen, sie mit Schieberpinzetten doppelt zu fixiren und nach Durchschneidung derselben zwischen beiden Pinzetten die unteren Enden zu unterbinden, die oberen aber bis zur Beendigung der Amputation nach oben halten zu lassen (Fig. 534).

Fig. 534.

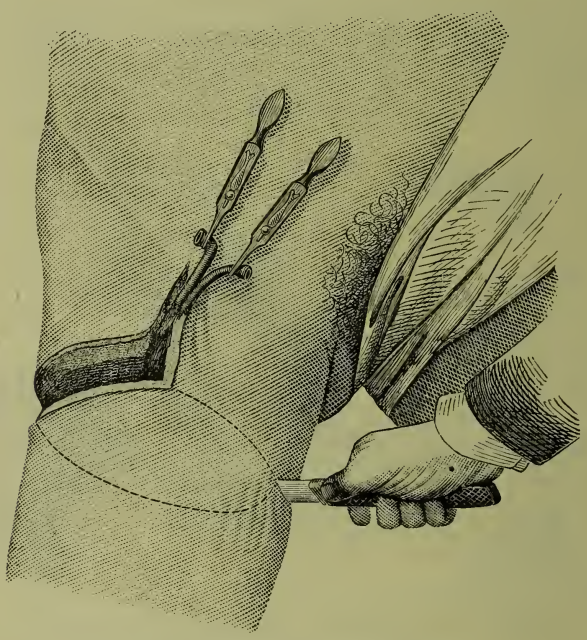

Exarticulation im Hüftgelenk (Zirkelschnitt).

4. Wenn nach Entfernung des Schnürschlauchs jegliche Blutung gestillt ist, wird ein Lappenmesser 5 cm oberhalb der Spitze des grossen Trochanters bis auf den Schenkelkopf eingestochen und von hier aus über die Mitte des Trochanters abwärts bis in die Zirkelschnittfläche geführt, überall die Weichtheile bis auf den Knochen spaltend (Dieffenbach).

5. Der Operateur erfasst das untere Ende des Knochenstumpfes mit einer starken Knochenzange, und indem die Wundränder des Verticalschnittes von Gehülfen auseinander gezogen werden, schiebt er mit dem Raspatorium das Periost ringsum vom Knochen ab, bis er zu den festeren Muskelansätzen gelangt, welche durch kurze

Fig. 535.

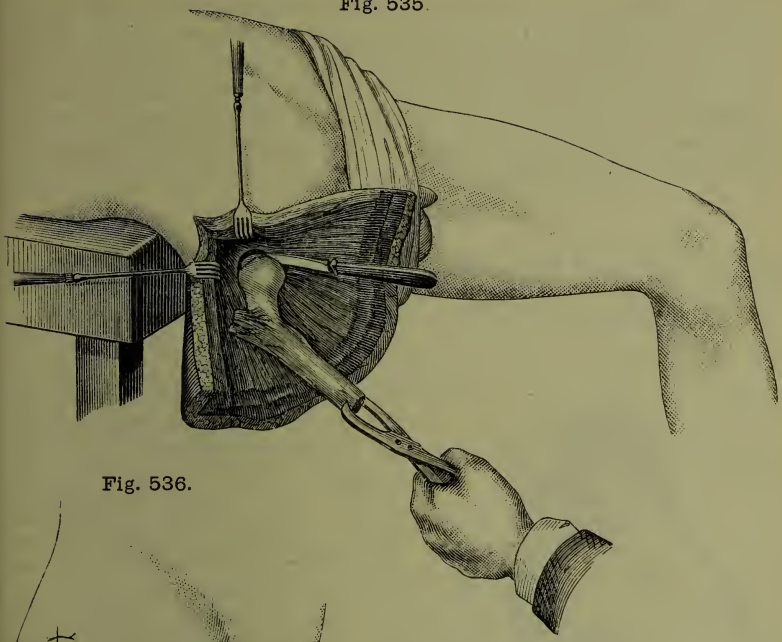

Exarticulatien im Hüftgelenk.

Fig. 536.

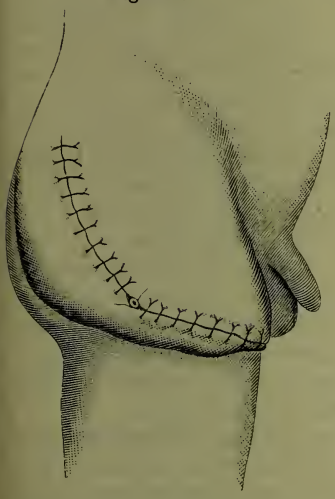

Stumpf nach Exarticulation im Hüftgelenk mit Zirkelschnitt und verticalem Längsschnitt.

Schnitte mit einem starken Messer vom Knochen abgetrennt werden müssen.

6. Ist auf diese Weise der Knochen bis an die Gelenkkapsel frei präparirt, so wird dieselbe, wie oben beschrieben, eröffnet und der Gelenkkopf ausgelöst (Fig. 535). Die Blutung pflegt bei diesem Theile der Operation nur gering zu sein.

Das Aussehen des Stumpfes zeigt Fig. 536.

7. Wenn die Muskulatur sehr stark ist, so kann man statt des einzeitigen den zweizeitigen Zirkelschnitt anwenden, oder auch einen grossen vorderen Hautlappen bilden, und hinten unterhalb der Glutaealfalte die Weichtheile durch einen Zirkelschnitt trennen.

8. Wenn an der vorderen Seite nicht genügende Weichtheile vorhanden sind, kann man auch einen grossen Lappen aus der Rückseite (von Langenbeck) bilden und vorne unterhalb des ligamentum Poupartii einen Querschnitt machen. Dann muss aber ein starkes Drainrohr bis an die Stümpfe der sich in die Beckenhöhle zurückziehenden musculi psoas und iliacus eingeschoben werden, damit sich dort kein Secret ansammelt.

r. Die Reamputation.

1. Wenn bei einer Amputation nicht genug Weichtheile erspart worden sind, oder dieselben sich in Folge entzündlicher Anschwellung (Ostitis) während der Heilung zurückgezogen haben, oder durch Gangrän verloren gegangen sind, so bildet sich ein sogenannter **konischer Stumpf** (Fig. 537), d. h. das Knochenende ragt so weit hervor, dass eine vollständige Vernarbung nicht zu Stande kommen kann (ulcus prominens), oder die endlich entstandene dünne Narbe bricht immer wieder auf, sobald der Amputirte sich eines Stelzfusses oder künstlichen Beines bedient. Aehnlich pflegen sich die Stümpfe zu verhalten, welche nach Erfrierung oder Verbrennung eines Körpertheils zurückbleiben.

Fig. 537.

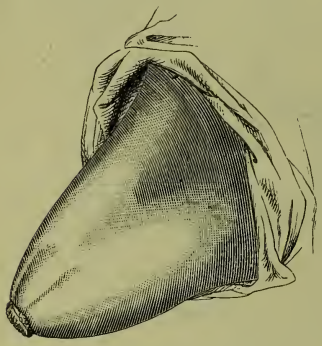

Konischer Amputationsstumpf.

2. In solchen Fällen pflegte man früher noch einmal höher oben zu amputiren, oder versuchte durch Transplantation von Hautlappen die Narbe zu decken. Ersteres ist aber meist unnöthig und ebenso lebensgefährlich, wie die erste Amputation, während letzteres nur selten ein befriedigendes Resultat giebt, weil die Haut an den Extremitäten sich für plastische Operationen wenig eignet.

3. Viel zweckmässiger ist es, die subperiostale **Resection des Knochenstumpfes** zu machen, d. h. man umschneidet mit einem starken Messer die Narbe oder Geschwürsfläche der vorstehenden Sägefläche, spaltet die Weichtheile des Stumpfes nach unten oder nach zwei Seiten (mit Vermeidung der Gegend, wo die grossen Gefäss- und Nervenstämme liegen), bis auf den Knochen und schiebt mit dem Raspatorium das Periost so weit nach oben zurück, dass man ein genügend grosses Stück des Knochens mit einer Stichsäge oder der Kettensäge abtragen kann. Die Blutung pflegt dabei sehr gering zu

sein. Man vereinigt die Wunde durch tiefe und oberflächliche Nähte, nachdem man eventuell ein Drainrohr bis an die Sägefläche eingelegt hat. Sie heilt gewöhnlich durch erste Vereinigung, und das Resultat ist ein guter, mit Weichtheilen vollkommen bedeckter Stumpf.

4. Wenn die erste Amputation in der Nähe eines Gelenkes stattgefunden hatte, so kann man in derselben Weise die **subperiostale Exarticulation** folgen lassen (vergl. Fig. 535).

Die Indicationen für die operativen Eingriffe nach den Verletzungen der grösseren Gelenke.

Wenn auch von den Indicationen für die Amputationen und Resectionen im Allgemeinen schon früher (pag. 182 ff.) die Rede gewesen ist, so halte ich es doch für nothwendig, hier noch die Indicationen anzugeben, welche sich nach allgemeiner Einführung der antiseptischen Wundbehandlung für die Verletzungen der einzelnen Gelenke aufstellen lassen.

Verletzungen des Handgelenkes.

1. Bei ausgedehnten Zerreissungen und Zerschmetterungen der Hand bis ins Handgelenk ist die **primäre Amputation des Vorderarmes** resp. die **Exarticulation** im **Handgelenke** indicirt.

2. Bei Schussfracturen der **Epiphysen des radius, der ulna** und **der Carpalknochen,** sowie bei **Zerschmetterungen des Carpus** allein, wenn die matte Kugel darin **stecken geblieben,** ist die **primäre Resection** indicirt.

3. Bei **Stich-** und **Hiebwunden, Streifschüssen** oder **einfachen Durchbohrungen** des Handgelenkes oder des Carpus durch eine vollkräftige Kugel ist die **conservirende Behandlung** zu versuchen (Antiseptik, hohe Lagerung, Immobilisirung).

4. Tritt progressive eitrige Infiltration ein, so muss das Gelenk **ausgiebig eröffnet** und **drainirt** werden.

5. Dauert die Eiterung fort, so ist die **secundäre totale Resection des Handgelenkes** indicirt, es sei denn, dass die Ausbreitung der Verjauchung zwischen den Vorderarmmuskeln mit so gefahrdrohenden (septhaemischen oder pyaemischen) Erscheinungen verbunden ist, dass nur eine Amputation oberhalb des Ellbogengelenkes noch in Frage kommen kann.

6. Aufgabe der Behandlung ist, die **Beweglichkeit** und **Brauchbarkeit** der Hand zu erhalten. Dazu ist meist die **Totalresection**

erforderlich. Doch genügt bisweilen die Exstirpation der Carpalknochen allein. Auch das untere Ende der Ulna kann für sich allein resecirt werden, wenn das Radio-Carpalgelenk nicht mit erkrankt ist. Die Resectionen des radius allein geben kein gutes Resultat.

Verletzungen des Ellbogengelenkes.

1. Die **primäre Amputation des Oberarmes** (resp. Exarticulation im Ellbogengelenke) ist nur dann indicirt, wenn durch kleinere Geschosse (oder Hiebwunden) ausser den Gelenkenden die arteria brachialis verletzt, oder wenn durch schweres Geschütz der Vorderarm bis ans Ellbogengelenk abgerissen oder hoffnungslos zerschmettert ist.

2. Bei ausgedehnten Schussfracturen des Ellbogengelenkes ist die **primäre Resection** indicirt.

3. Ist dazu keine Zeit übrig, so ist es rathsam, die conservirende antiseptische Behandlung anzuwenden, bis die Periode der fortschreitenden entzündlichen Infiltration vorüber ist.

4. Bei einfachen Verletzungen der Gelenkkapsel durch Stich, Hieb oder streifende Projectile sollte die **conservirende Behandlung** versucht werden (Antiseptik, Immobilisirung in rechtwinkliger Flection).

5. Tritt Vereiterung des Gelenkes ein, so muss die **secundäre Resection** gemacht werden, doch nicht in der Periode der entzündlichen Infiltration; den Gefahren derselben ist vielmehr durch weite Eröffnung des Gelenkes, Drainage und antiseptische Ausspülung entgegenzuwirken, bis die Entzündung sich begrenzt hat und eine gute Eiterung eingetreten ist.

6. Aufgabe der Behandlung ist es, ein **bewegliches** Gelenk zu erzielen, und wenn dies nicht möglich ist, Ankylose im rechten Winkel, kein Schlottergelenk.

7. Wenn daher nur das untere Ende des humerus allein, aber so stark zerschossen ist, dass man ein beträchtliches Stück desselben wegnehmen muss, so lässt man ulna und radius unversehrt; ebenso nimmt man nichts von den Condylen des humerus fort, wenn die oberen Enden der Vorderarmknochen in grosser Ausdehnung verletzt sind (**partielle Resection**).

Verletzungen des Schultergelenkes.

1. Wenn der Arm durch grobes Geschütz bis dicht an die Schulter abgerissen oder unheilbar zerschmettert ist, wenn durch kleinere Projectile nicht nur das Schultergelenk, sondern auch die grossen Gefäss- und Nervenstämme der Achselhöhle verletzt worden sind, dann ist die **Exarticulation des Oberarmes** indicirt.

2. Bei allen einigermaassen ausgedehnten Schussfracturen des oberen Endes des humerus ist die **primäre Resection** des Schulter-

kopfes indicirt. Betrifft die Zerschmetterung nur den Gelenktheil der Scapula, so ist die **Resection** desselben ausreichend.

3. Auch dann, wenn durch schweres Geschütz das Gelenk zerschmettert und die Weichtheile an der Aussenseite stark zerrissen worden, kann oft noch durch die **Resection** das Glied gerettet werden.

4. Bei **leichteren Verletzungen des Schultergelenkes** (Eröffnung der Gelenkkapsel durch Stich, Hieb oder Schuss, Streifung des Gelenkkopfes durch die Kugel) kann die **conservirende Behandlung** (Antiseptik, Immobilisirung) versucht werden.

5. Tritt trotzdem Vereiterung des Gelenkes ein, so ist die **secundäre subperiostale Resection** indicirt, denn es ist die Aufgabe der Behandlung, ein **bewegliches** Schultergelenk zu erhalten, ohne dass der humerus sich zu weit von der Gelenkfläche der scapula entfernt (Schlottergelenk).

6. Ist in Folge einer Gelenkverletzung eine Ankylose des Schultergelenkes zu Stande gekommen, so kann durch **nachträgliche subperiostale Resection** die Gebrauchsfähigkeit des Armes verbessert werden.

Verletzungen des Fussgelenkes.

1. Bei ausgedehnten Zerschmetterungen des Fusses und der Fussgelenkgegend durch schweres Geschütz ist die **primäre Amputation** des **Unterschenkels**, resp. eine der **Exarticulationen** im **Fussgelenke** oder **im Tarsus** indicirt.

2. Bei beträchtlicher Zerschmetterung der Gelenkenden beider Unterschenkelknochen und des Talus durch kleinere Geschosse ist die **primäre Resection** des Fussgelenkes indicirt.

3. Bei **geringeren Verletzungen** des Gelenkes (einfachen Kapselwunden durch Stich, Hieb oder Schuss, Lochschüssen der Knöchel oder des Talus allein, nicht sehr ausgedehnten Zersplitterungen eines Malleolus oder des Talus allein) ist die **conservirende Behandlung** zu versuchen. (In frischen Fällen antiseptischer Occlusionsverband mit Immobilisirung des Fusses in rechtwinkliger Stellung und hoher Lage; ist schon Entzündung und Eiterung eingetreten, Sorge für Abfluss des Eiters und Entspannung durch rechtzeitige ausgiebige Incisionen, Drainirung und antiseptische Ausspülung.)

4. Auch wenn ein Granatsplitter das Fussgelenk weit aufgerissen hat, ohne die übrigen Theile allzu stark zu quetschen, kann die conservirende Behandlung versucht werden.

5. Bei **Vereiterung des Fussgelenkes** mit bedrohlichem Fieber ist die **secundäre Resection** indicirt, und zwar, wenn alle drei Knochen verletzt sind, die **totale Resection** (beider Epiphysen und der oberen Gelenkfläche des Talus), wenn nur die tibia oder der talus

allein verletzt sind, so brauchen auch nur diese beiden Knochen resecirt zu werden; wenn aber der malleolus externus allein verletzt ist, dann muss man denselben **und** die obere Gelenkfläche des talus reseciren, damit der Abfluss des Eiters gesichert werde.

6. Da es wünschenswerth ist, entweder ein bewegliches Gelenk oder Ankylose des Gelenkes im rechten Winkel mit möglichst geringer Verkürzung zu erzielen, so sollte möglichst wenig von den Knochenenden entfernt werden. In manchen Fällen wird es genügen, nur die beiden Malleolen mit dem Hohlmeissel abzutragen oder aus beiden Malleolen mit einem amerikanischen Löffelbohrer glatte Cylinder herauszuschneiden und kurze Drainröhren bis an die Gelenkspalte einzulegen. Ist die Achillessehne durchschossen und das Gelenk an der Rückseite verletzt, so ist die quere Durchschneidung der Gelenkkapsel an der Rückseite ausreichend.

Verletzungen des Kniegelenkes.

1. Bei Schussfracturen der Gelenkenden mit bedeutender Zerreissung der Weichtheile oder mit Verletzung der grossen Gefässe in der Kniekehle und bei Zertrümmerung des ganzen Unterschenkels durch schweres Geschütz ist die **primäre Amputation des Oberschenkels** oder eventuell die Exarticulation im Kniegelenke indicirt.

2. Bei allen übrigen Schussverletzungen des Kniegelenkes sollte zunächst die antiseptische Occlusion mit Immobilisirung versucht werden.

3. Kommt es trotz derselben zur Eiterung mit hohem Fieber, so darf man nicht säumen, sofort die antiseptische Eröffnung und **Drainirung** des Gelenkes vorzunehmen, wobei alle ganz gelösten Knochensplitter und alle Fremdkörper entfernt werden müssen.

4. Dauert trotzdem eine gefahrdrohende Eiterung fort, oder erscheint die Drainirung des Gelenkes nicht mehr ausreichend, so muss die **methodische Resection** derselben vorgenommen werden.

5. Nur im äussersten Nothfalle, wenn die Verjauchung des Gelenkes und seiner Umgebung so weit fortgeschritten ist, dass eine Conservirung des Gliedes nicht mehr möglich scheint, darf man versuchen, durch **secundäre Amputation** des Oberschenkels das Leben zu erhalten.

6. Aufgabe der Resection ist es, **Ankylose** des Gelenkes in gestreckter Stellung und mit geringster Verkürzung zu erzielen.

Verletzungen des Hüftgelenkes.

1. Bei **sehr schweren Schussfracturen des Hüftgelenkes** (ausgedehnten Zerschmetterungen des oberen Endes des Femur mit starker Zerreissung der Weichtheile), bei Verletzungen des Gelenkes **mit Zerreissung der grossen Gefässe** oder mit gleichzeitiger schwerer Verletzung des Kniegelenkes, und bei Abreissungen des ganzen Beines

mit Splitterung des Knochens bis ins Gelenk, ist die **primäre Exarticulation** des Oberschenkels indicirt.

2. Bei allen anderen Verletzungen des Gelenkes, welche voraussichtlich eine **Vereiterung** desselben zur Folge haben müssen (Zersplitterungen des Kopfes, des Halses, der Pfanne, Abtrennung des Kopfes) ist die **primäre Resection des Hüftgelenkes** indicirt.

3. Wird die vorgeschlagene **Exarticulation verweigert** oder ist **keine Zeit vorhanden,** dieselbe oder die **Resection** auszuführen, bevor die entzündliche Reaction eingetreten ist, so suche man bis zur Periode der Eiterung die Gefahren der Septik abzuwenden durch Immobilisirung, Distraction, Antiseptik, Drainage und Eis. Lange und unzweckmässige Transporte der Verwundeten sind, wenn irgend möglich, ganz zu vermeiden.

4. Bei **leichten** Verletzungen des Gelenkes (Streifung der Kapsel, des Gelenkkopfes, der Pfanne) mit sehr geringen Anfangserscheinungen (wenn die Verwundeten z. B. noch gehen können) kann man die **conservirende Behandlung** durch antiseptische Occlusion versuchen.

5. Tritt aber **Vereiterung** des Hüftgelenkes ein, dann muss die **secundäre Resection** gemacht werden.

6. Zu erstreben ist ein **bewegliches Gelenk** in möglichst gestreckter und abducirter Stellung.

Die Resection der Gelenke.

Allgemeine Regeln für die Resectionen.

1. Aufgabe der Resection ist es, verletzte oder erkrankte Gelenkenden zu entfernen unter möglichst geringer Verwundung der Weichtheile.

2. Die **Schnitte** in Haut und Muskeln müssen daher vorzugsweise in der **Längsachse** des Gliedes geführt und jede Verletzung von grösseren Gefässen, Nerven und Sehnen sorgfältig vermieden werden.

3. Die **Erhaltung des Periostes** in Verbindung mit allen in der Gegend des Gelenkes sich ansetzenden Sehnen und Muskeln (**subperiostale Resection,** von Langenbeck, Ollier) ist sowohl für den Verlauf der Wundheilung, als auch für die spätere Function des Gliedes von grosser Wichtigkeit und sollte daher immer versucht werden. Die Operation wird dadurch in frischen Fällen erschwert, in älteren Fällen erleichtert. Aus ersterem Grunde sollen hier bei den Resectionen der einzelnen Gelenke auch die älteren (nicht subperiostalen) Methoden beschrieben werden.

4. Um das **Periost zu erhalten,** muss dasselbe in der Richtung des Hautschnittes gespalten und in Verbindung mit den übrigen

Weichtheilen mittelst nicht schneidender Instrumente, dem **Schabeisen** (**Raspatorium**, Fig. 538) und den **Hebeln** (**Elevatorien**, Fig. 539 bis 542) vom Knochen abgeschoben werden (Skelettirung des Knochens).

Fig. 538.

Schabeisen

Fig. 539.

Schmales Elevatorium nach von Langenbeck.

Fig. 540.

Breites Elevatorium

Fig. 541.

Geisfuss

Fig. 542.



Sayre's Elevatorium.

Fig. 543.

Resections-messer.

5. Die fibrösen Gelenkkapseln, die Verstärkungsbänder und die Insertionen der Muskeln lassen sich mit stumpfen Instrumenten nicht ablösen, sonden müssen mit starken kurzklingigen Messern (Fig. 543) durch senkrecht auf den Knochen geführte Schnitte von diesem abgetrennt, aber immer mit dem benachbarten Periost in Verbindung gelassen werden.

6. Man muss deshalb bei dieser Arbeit beständig mit dem Gebrauche des Messers und der stumpfen Hebelapparate **wechseln** und so schonend als möglich operiren, um nicht das Periost zu quetschen oder zu zerreissen.

In manchen Fällen kann man sich diese Arbeit dadurch erleichtern, dass man (nach Vogt) die Corticallamellen der Knochenfortsätze (Tubercula, Malleolen, Condylen, Trochanteren), an welche sich die Muskeln und Bänder ansetzen, mit Hammer und Meissel abschlägt.

7. Nachdem man die Gelenkenden skelettirt hat, werden dieselben aus der Wunde hervorgedrängt, mit kräftigen Zangen (Fig. 544 bis 546) gefasst und mittelst einer Säge (Fig. 547—552) entfernt, wobei die Weichtheile mittelst stumpfer Haken (Fig. 297 u. 298) oder scharfer Haken (Fig. 296 u. 299) oder eines Streifens von Leder oder Zinn (Fig. 560 u. 607) zurückgehalten und geschützt werden müssen.

8. Ist ein Gelenkende abgeschossen, so kann es mit von Langenbeck's scharfem Haken (Fig. 553) gefasst und hervorgeholt werden. Ist es in mehrere Stücke zertrümmert, so fasst man die einzelnen Fragmente mit der Zange und löst sie heraus, falls man nicht den Versuch machen will, sie an Ort und Stelle einheilen zu lassen.

9. Da die Regeneration eines Gelenkes am vollkommensten zu sein pflegt, wenn nur **ein** Gelenkkörper entfernt wird, so ist es rathsam, wenn die Verletzung **eines** Gelenkendes sehr ausgedehnt ist, nur dieses zu reseciren und das andere intact zu lassen (partielle Resection), wenigstens bei den Gelenken der oberen Extremität.

10. Die meisten Resectionen lassen sich mit grossem Vortheile unter künstlicher Blutleere ausführen. Nach Beendigung der Operation müssen aber alle durchschnittenen Gefässe sorgfältig unterbunden werden, ehe man die Wunde schliesst, sonst treten leicht Nachblutungen auf, welche dazu nöthigen können, den Verband abzunehmen und die Wunde aufs Neue zu beunruhigen. Ueber den **Verband** nach Resectionen siehe pag. 185.

11. Wenn die Heilung der Resectionswunden nicht rasch, ganz oder grösstentheils per primam intentionem, sondern langsam nach langer Eiterung erfolgt, dann können in Folge der langen Ruhe die Bänder und Sehnen geschrumpft und verwachsen, die Gelenke des Gliedes steif und die Muskeln schwach und atrophisch geworden sein (**Inactivitätsparalyse**).

Dem Unkundigen scheint dann wohl das ganze Glied nutzlos geworden, und es bleibt in der That auch später in diesem unbrauchbaren Zustande, wenn nichts dagegen geschieht.

12. Um denselben zu verhüten oder wieder zu beseitigen, müssen sofort nach Vernarbung der Wunde **methodische passive Bewegungen** mit allen Gelenken der Extremität vorgenommen werden, bei grosser Schmerzhaftigkeit zuerst in der Chloroformnarkose (**Apolyse** nach Neudörfer).

13. Die Gelenke der oberen Extremität, namentlich der Finger, bei denen es wünschenswerth ist, dass sie recht bald wieder ihre Functionen übernehmen, lassen sich durch vorsichtige Bewegungen schon von Anfang an beweglich erhalten, indem man z. B. bei jedem Verbandwechsel den Gelenken andere Stellungen gibt.

Fig. 544.



von Langenbeck's Hakenzange (Klauenzange).

Fig. 545.

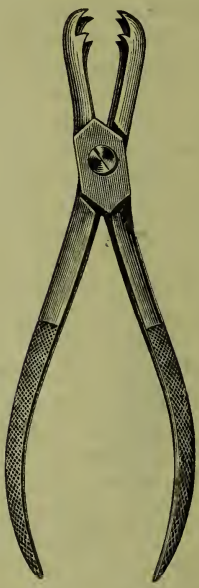

Fergusson's Löwenzange.

Fig. 546.

Faraboeuf's Fasszange.

Fig. 547.

Messersäge.

Fig. 548.

von Langenbeck's Stichsäge.

Fig. 549.

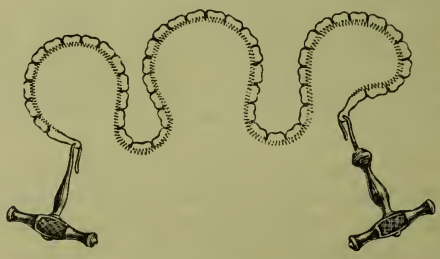

Kettensäge.

Fig. 550.

Messersäge.

Fig. 551.



Butcher's Resectionssäge.

Fig. 552.

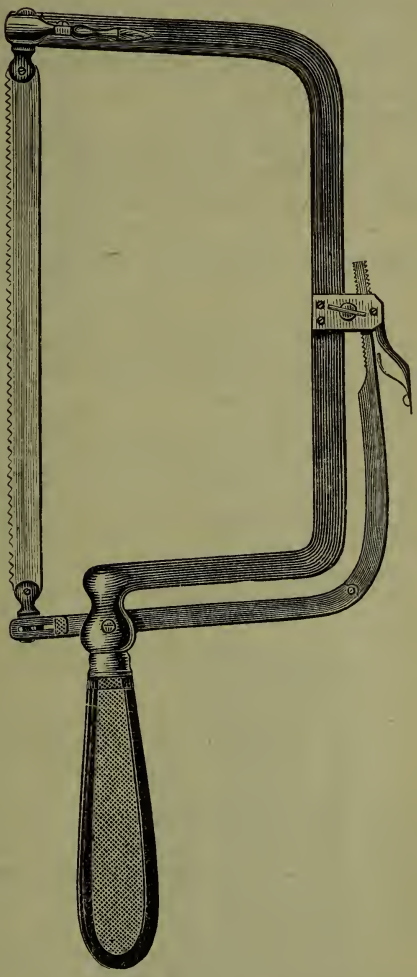

Szymanowsky's Resectionssäge.

Fig. 553.

von Langenbeck's scharfer Knochenhaken.

14. Die Thätigkeit der **Muskeln** und **Nerven** kann man durch **warme Bäder** und Anwendung der **Electricität** bald wieder in Gang bringen. Noch wirksamer pflegt für diesen Zweck das methodische **Kneten** der Glieder (**Massage**) nach vorausgeschickten **kalten Uebergiessungen** oder Douchen und mit nachfolgenden **heilgymnastischen Bewegungen** zu sein.

15. Wenn nach der Resection eine allzugrosse Beweglichkeit und Schlaffheit des resecirten Gelenkes (**Schlottergelenk**) zurückgeblieben ist, so kann man durch Stützapparate dieselbe mässigen.

Resection der unteren Gelenkenden des radius und der ulna.

Mit Bilateralschnitt.

1. Ein Längsschnitt, der unterhalb des processus styloideus ulnae beginnt, trennt die Haut 4—5 cm an der Ulnarseite der Ulna aufwärts (Fig. 554).

Fig. 554.

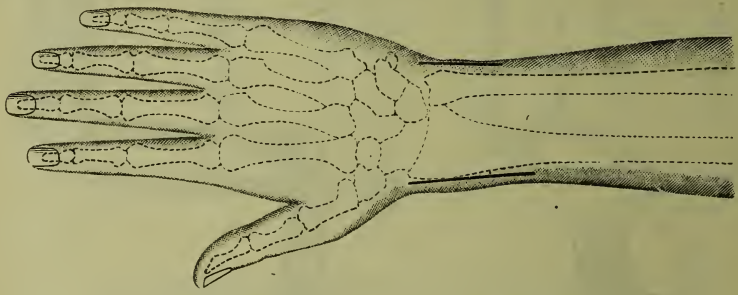

Resection der unteren Enden der Vorderarmknochen.
Bilateralschnitt nach Bourgery.

2. In derselben Richtung wird genau zwischen den mm. extensor und flexor carpi ulnaris die Knochenhaut gespalten und mit Schaber und Hebel erst auf der Dorsalseite, dann auf der Volarseite (pronator quadratus) bis an das ligamentum interosseum vom Knochen abgelöst (Fig. 555).

3. Das skelettirte Stück der ulna wird unterhalb des oberen Schnittwinkels mit der Stichsäge durchsägt oder mit einer starken Knochenscheere abgekniffen.

4. Dann wird das abgesägte Stück mit der Knochenzange gefasst, herausgedreht, und indem man es vom ligamentum interosseum, dem lig. laterale ulnare und lig. accessorium rectum (Fig. 556 u. 557) abschneidet, herausgelöst.

Fig. 555.

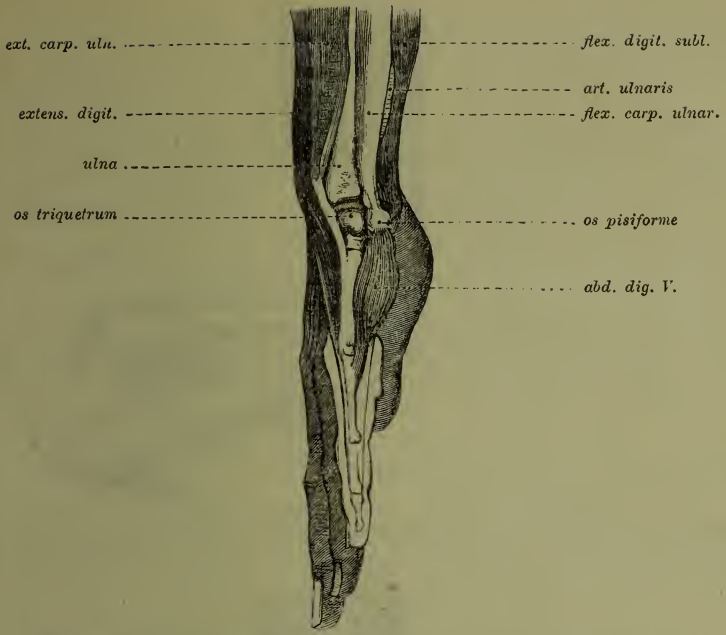

Muskeln und Sehnen an der Ulnarseite des linken Handgelenkes (nach Henke).

Fig. 556.

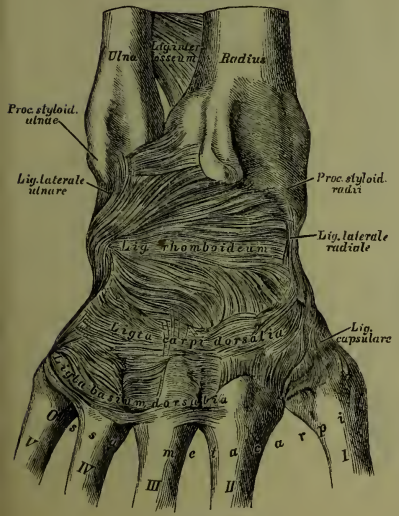

Dorsalseite.

Fig. 557.

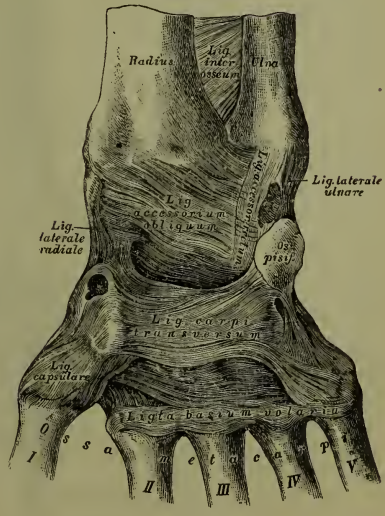

Volarseite.

Bänder des rechten Handgelenkes.

Fig. 558.

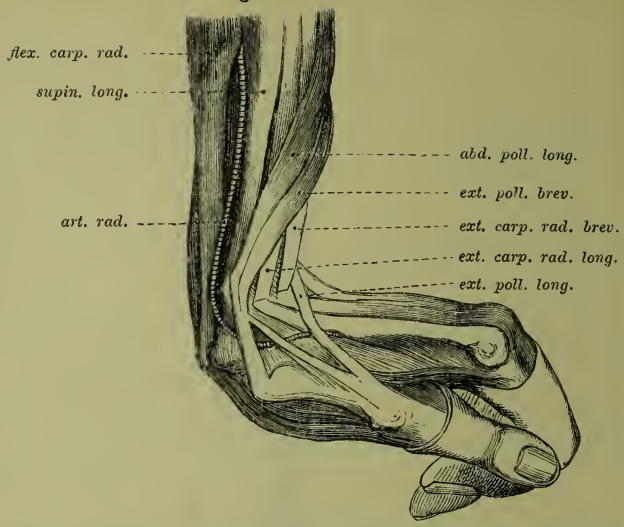

Muskeln und Sehnen an der Radialseite des linken Handgelenkes bei Dorsalflexion (nach Henke).

Fig. 559.

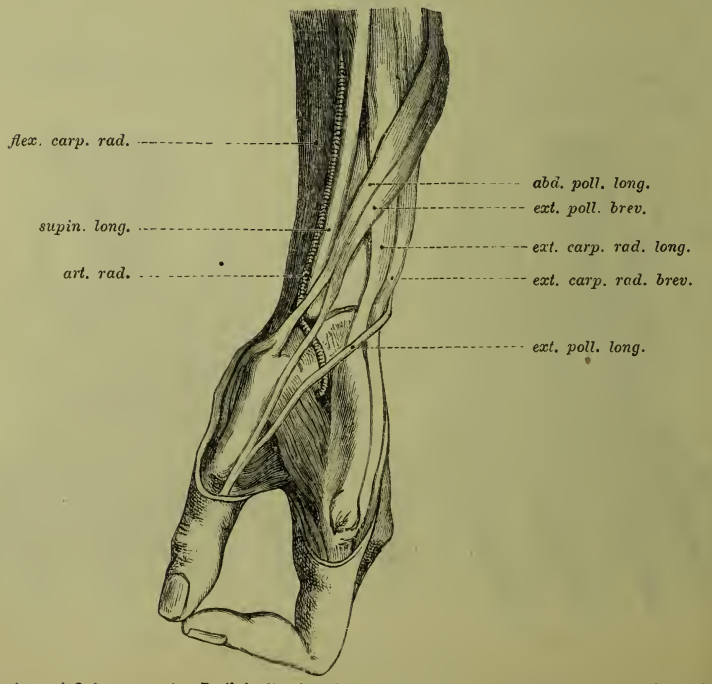

Muskeln und Sehnen an der Radialseite des linken (gestreckten) Handgelenkes (nach Henke).

5. Ein zweiter Längsschnitt, der unterhalb des processus styloideus radii beginnt, trennt die Haut 5—6 cm weit an der Radialseite des Radius aufwärts.

6. Die Sehnen der mm. extensor pollicis brevis und abductor pollicis longus, welche schräg über den radius verlaufen, werden dorsalwärts gezogen, während die Hand stark nach dem Dorsum flectirt wird (Fig. 558).

7. Die Sehne des m. supinator longus (Fig. 559) wird vom processus styloideus radii abgeschnitten, das Periost des radius in der Längsrichtung gespalten und mit Schaber, Hebel und Messer erst an der Dorsalseite, dann an der Volarseite (pronator quadratus), in Verbindung mit sämmtlichen Sehnenscheiden abgelöst, bis man 3 bis 4 cm weit oberhalb der Gelenkfläche die Weichtheile ringsum vom skelettirten Knochen abheben kann.

Bei Frühresectionen hängt das Periost noch so fest mit dem Knochen zusammen, dass es sehr schwer ist, dasselbe in Zusammenhang und ohne Verletzung der Sehnenscheiden abzulösen.

In diesem Falle ist es zweckmässig (nach Vogt), mit einem feinen Meissel eine flache Lamelle der Corticalis sammt dem Periost zuerst an der Dorsalfläche des radius und darnach am processus styloideus unter dem Abductor pollicis abzutrennen.

8. Zwischen Knochen und Periost an der Volarseite wird ein breiter Zinnstreifen durchgeschoben, um die Weichtheile zu schützen und während man mittelst eines ähnlichen Streifens oder eines stumpfen Hakens auf der Dorsalseite das Periost mit den Weichtheilen aufwärts ziehen lässt, sägt man mit einer Stichsäge oder einer feinen Resectionssäge das untere Ende des Radius ab (Fig. 560).

9. Das abgesägte Stück wird mit der Knochenzange gefasst, aus der Wunde hervorgezogen und durch Abschneiden der Gelenkkapsel und -Bänder (lig. laterale radiale, lig. rhomboideum und lig. accessorium obliquum, Fig. 556 und 557) von der Handwurzel abgelöst.

10. Sind nur die unteren Enden der Vorderarmknochen verletzt oder erkrankt, so lässt man die Handwurzel unversehrt. Ist aber auch nur eins der Intercarpalgelenke geöffnet, so müssen alle Carpalknochen (eventuell mit Ausnahme des os multangulum majus und des os pisiforme) entfernt werden, weil alle Gelenke, welche die einzelnen Carpalknochen unter einander und mit den Metacarpalknochen verbinden, mit einander communiciren (Fig. 561). In diesem Falle macht man:

Fig. 560.

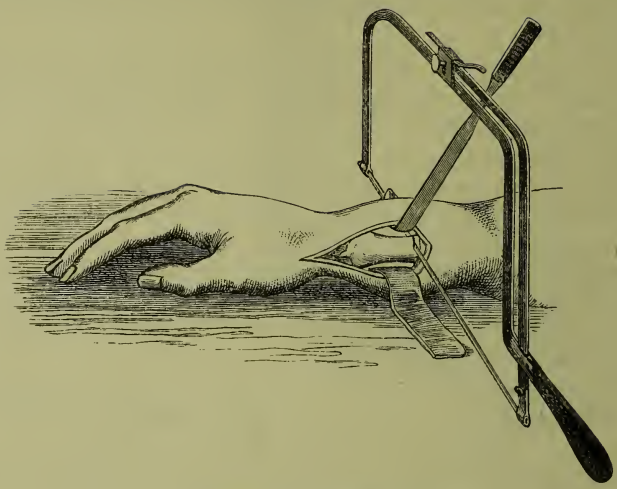

Absägen des skelettirten radius.

Fig. 561.

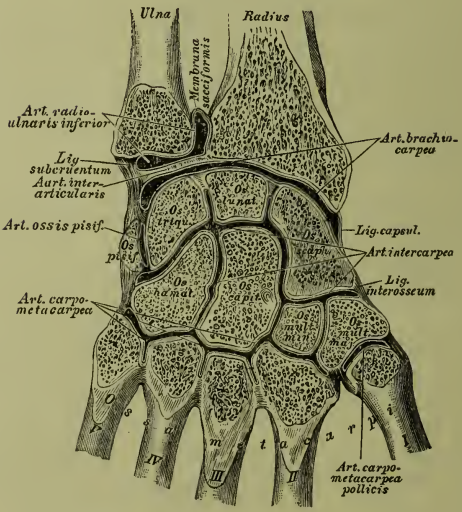

Frontaldurchschnitt des rechten Handgelenkes.

Die totale Resection des Handgelenkes.

Mit dem Dorso-Radial-Schnitt nach von Langenbeck.

1. Der Operateur **sitzt** an einem kleinen Tische, auf welchen die Hand in leichter Ulnarflexion und mit dem Rücken nach oben gelagert wird. Ein Assistent sitzt ihm gegenüber.

2. Ein Schnitt, der an der Mitte des Ulnarrandes des os metacarpi indicis beginnt, trennt die Haut 9 cm lang aufwärts bis über die Mitte der Dorsalfläche der Epiphyse des radius (Fig. 562).

Fig. 562.

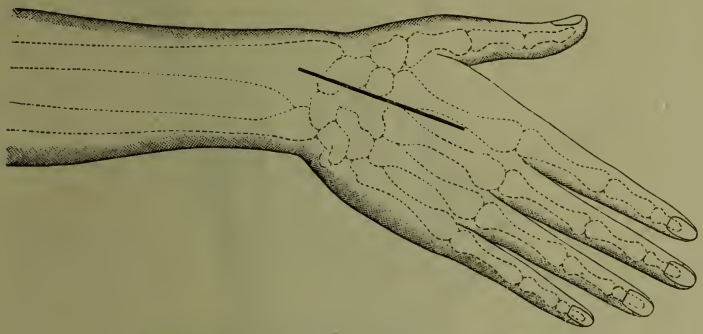

Resection des Handgelenkes (nach von Langenbeck).

3. An der Radialseite der Strecksehne des Zeigefingers, und ohne deren Scheide zu verletzen, dringt der Schnitt in die Tiefe, geht weiter oben an dem ulnaren Rande der Sehne des m. extensor carpi radialis brevis vorbei (da, wo sie sich an die Basis des dritten Metacarpalknochens ansetzt), und spaltet das ligamentum carpi dorsale genau zwischen der Sehne des extensor pollicis longus und des extensor digiti indicis bis zur Epiphysengrenze des radius (Fig. 563).

4. Während der Assistent die Weichtheile mit feinen Wundhaken auseinander zieht, wird die Gelenkkapsel der Länge nach gespalten und darauf in Verbindung mit den Bandapparaten in folgender Weise von den Knochen abgelöst.

5. Zuerst müssen nach der Radialseite hin die fibrösen Scheiden, welche die in den Furchen des Radius verlaufenden Sehnen des extensor pollicis longus und des extensor carpi radialis longus et brevis enthalten, und die Sehne des brachio-radialis (supinator longus), theils mit dem Messer, theils mit dem Hebel, vom Knochen abgelöst werden.

6. Darauf werden in derselben Weise nach der Ulnarseite hin die Sehnen der Fingerstrecker sammt den sie umhüllenden Fächern

Fig. 563.

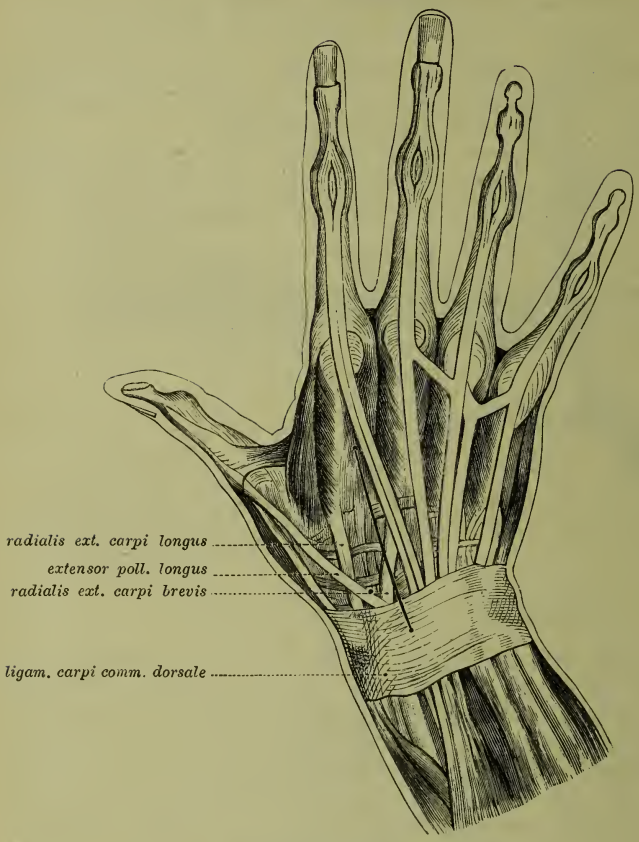

Sehnen auf der Dorsalfläche der Hand.

des lig. carpi dorsale in Verbindung mit Periost und Gelenkkapsel abgelöst und ulnarwärts gezogen.

7. Das Radio-Carpal-Gelenk liegt geöffnet vor. Die Hand wird flectirt, so dass die Gelenkflächen der oberen Carpalknochen hervortreten.

8. Das os naviculare wird vom os multangulum majus und minus, das os lunatum und triquetrum vom os capitatum und hamatum durch Trennung der ligamenta intercarpea abgelöst, und mit

einem schmalen Elevatorium sanft herausgehebelt. Das os multangulum majus und pisiforme kann zurückgelassen werden (Fig. 564).

Fig. 564.

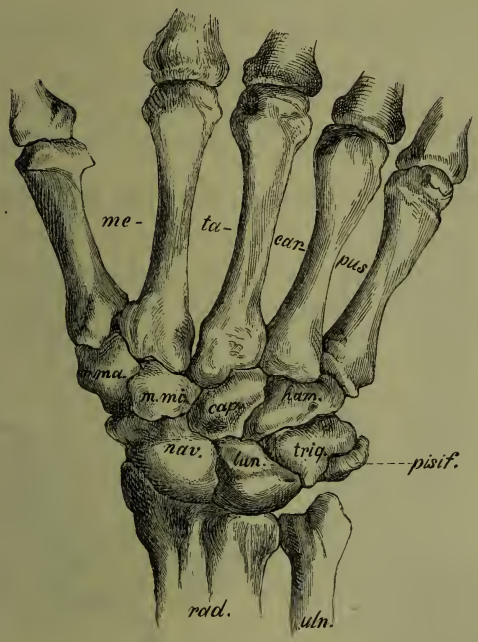

Handwurzelknochen.

9. Darauf werden die Knochen der vorderen Carpalreihe herausgelöst. Man fasst die kugelige Gelenkfläche des os capitatum mit den Fingern der linken Hand oder mit einer Kornzange, und während der Assistent den Daumen abducirt, durchschneidet man die Gelenkverbindung des os multangulum minus mit dem majus und sucht von hier aus ulnarwärts in das Carpo-Metacarpalgelenk zu dringen, indem man die Bandmassen an der Streckseite der oberen Enden der Metacarpalknochen durchschneidet, während der Assistent die letzteren stark beugt. So kann man die drei Carpalknochen der vorderen Reihe (os multangulum minus, capitatum und hamatum) in Verbindung mit einander herausheben.

10. Zum Schluss werden, unter Volarflexion der Hand, die Epiphysen des radius und der ulna aus der Wunde hervorgedrängt,

sorgfältig (wie früher beschrieben) skelettirt und abgesägt, wobei man sich hüten muss, den starken ramus dorsalis arteriae radialis, der über das os multangulum majus zum ersten interstitium metacarpeum zieht (Fig. 559), zu verletzen.

11. Nach Beendigung der Operation und Anlegung des antiseptischen Verbandes muss das Glied auf einer der in den Figuren 135, 293, 196—200, 204 und 205 abgebildeten Schienen gelagert und fixirt werden. Möglichst bald geht man zur Distractionsbehandlung (s. pag. 142) und zu passiven Bewegungen der Fingergelenke über.

Resection des Ellbogengelenkes nach Liston.

Mit dem T-Schnitt.

1. Die Rückseite des im stumpfen Winkel gebogenen Ellbogens wird dem Operateur entgegengehalten von einem Assistenten, der mit je einer Hand den Vorder- und den Oberarm umfasst (Fig. 565).

Fig. 565.

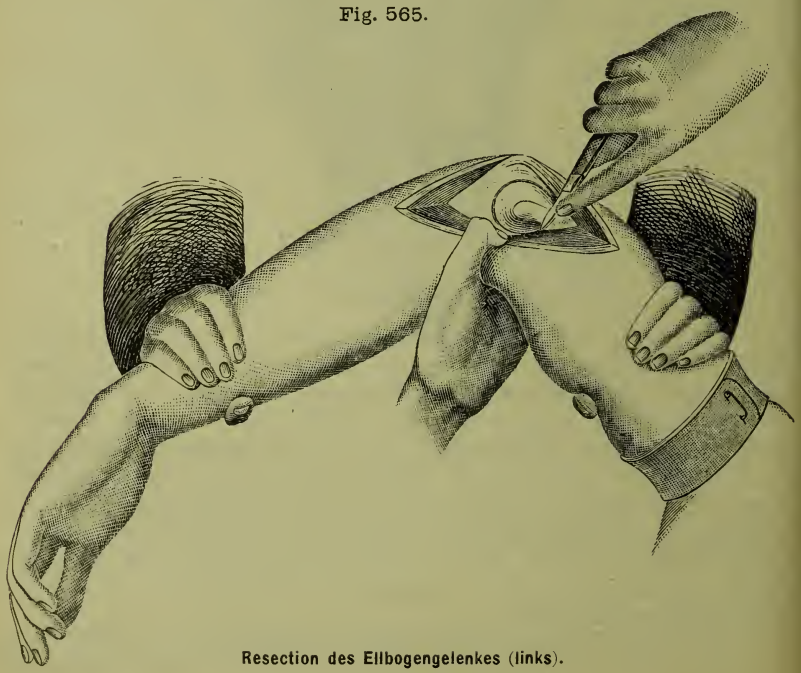

Resection des Ellbogengelenkes (links).
Skelettirung des condylus internus.

2. Ein Längsschnitt, 8 cm lang, dessen Mitte am innern Rande des Olecranon entlang läuft, eröffnet die Gelenkkapsel zwischen diesem und dem condylus internus (Fig. 566).

3. Indem der linke Daumennagel kräftig die Weichtheile vom condylus internus nach innen zieht, trennt ein kurzes Messer die-

Fig. 566.

Resection des rechten Ellbogengelenkes.
T-Schnitt nach Liston.

Fig. 567.

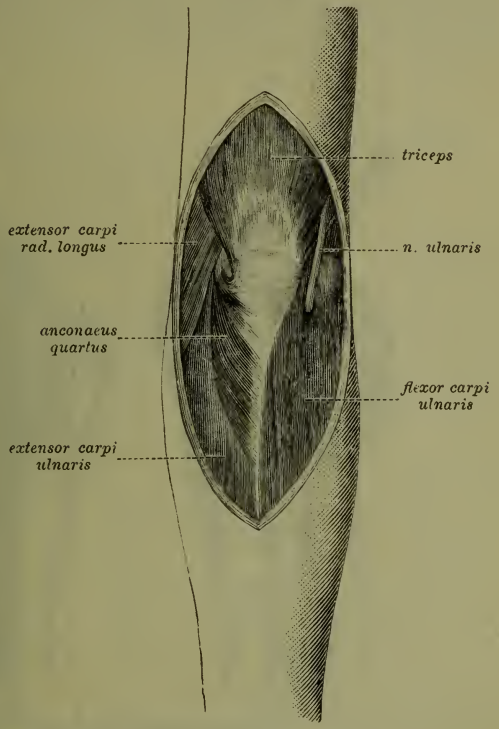

Nervus ulnaris an der Rückseite des linken Ellbogengelenkes.

selben durch senkrecht auf den Knochen geführte Schnitte vollständig ab, bis der Epicondylus frei aus der Wunde heraustritt (Fig. 565). Während dieses Actes muss der Vorderarm von dem Assistenten mehr und mehr gebeugt werden. Der nervus ulnaris liegt in der Mitte der abpräparirten Weichtheile und kommt nicht zu Gesicht (Fig. 567).

4. Durch einen im Halbkreise unter dem condylus internus herumgeführten Schnitt wird das ligamentum laterale internum (Fig. 568) nebst den Ursprüngen der Beugemuskeln durchschnitten.

5. Der Arm wird wieder gestreckt und ein Hautschnitt quer über das Olecranon vom unteren Rande des condylus externus bis in die Mitte des ersten Schnittes hineingeführt (s. Fig. 565).

6. Auf der Rückseite der Ulna wird das Periost vom Innenrande her mit dem Hebel abgelöst, in Verbindung bleibend mit der Sehne des Triceps, welche von der Spitze des Olecranon mit dem Messer abgetrennt werden muss.

Fig. 568.

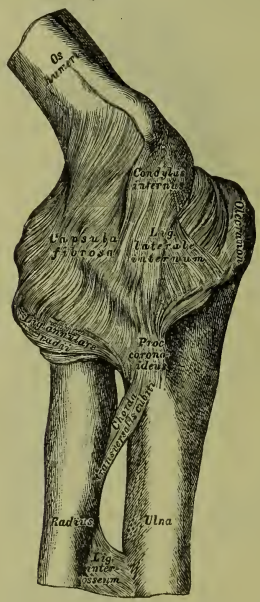

Innenseite.

Fig. 569.

Aussenseite.

Bänder des rechten Ellbogengelenkes.

7. Beide werden nach aussen über den Condylus externus geschoben, das Gelenk klafft, einige Schnitte in die Gelenkverbindung zwischen capitulum radii und rotula trennen das ligamentum annulare radii und das ligamentum laterale externum (Fig. 569).

8. Das Gelenk klafft stärker; mit einer Knochenzange wird der Gelenkkörper des humerus gefasst und an der Grenze des Knorpelüberzuges abgesägt.

9. Durch einen Schnitt gegen die Spitze des processus coronoideus ulnae werden die oberen Fasern des m. brachialis internus abgetrennt, das Olecranon wird mit der Zange gefasst und der Gelenkkörper der Ulna, soweit er vom Knorpel überzogen ist, abgesägt.

10. Auch das Capitulum radii wird abgesägt.

11. Nach Stillung der Blutung wird zuerst die Sehne des Triceps vermittelst des daran haftenden Periostes an das Periost des Ulnarstumpfes durch Catgutnähte angeheftet, dann der Querschnitt durch die blutige Naht vereinigt, der Längsschnitt nur an seinen beiden Enden; durch die Mitte wird ein Drainrohr aus der Wundhöhle herausgeleitet.

Subperiostale Resection des Ellbogengelenkes nach von Langenbeck.

Mit einfachem Längsschnitt.

1. Ein 8—10 cm langer Schnitt, der über die Streckseite des Gelenkes etwas nach innen von der Mitte des Olecranon herabläuft, beginnt 3—4 cm oberhalb der Spitze des Olecranon, endigt 5—6 cm unterhalb derselben auf der hinteren Kante der Ulna und dringt durch Muskel, Sehne und Periost überall bis auf den Knochen (Fig. 570).

Fig. 570.

Resection des Ellbogengelenkes (rechts). Hautschnitt nach von Langenbeck.

2. Mit Schabeisen und Hebel wird das Periost der Ulna zunächst nach der Innenseite hin abgeschoben, die innere Hälfte der Sehne des Triceps in Verbinduug mit dem Periost (durch kurze parallele, stets gegen den Knochen gerichtete Längsschnitte) abgetrennt.

3. Mit dem linken Daumennagel werden die Weichtheile, welche den condylus internus bedecken und den nervus ulnaris einschliessen, gegen die Spitze des Epicondylus gezogen und durch dicht an einander, immer auf den Knochen geführte Bogenschnitte abgelöst, bis der Epicondylus ganz entblösst hervortritt. Die letzten

Schnitte umkreisen den Knochenvorsprung und trennen die Ursprünge der Beugemuskeln, sowie das ligamentum laterale internum von ihm ab, ohne jedoch die Verbindung dieser Theile mit dem Periost aufzuheben.

4. Nachdem die abgelösten Weichtheile in ihre frühere Lage zurückgebracht sind, wird der äussere Theil der Tricepssehne nach aussen gezogen, durch kurze Schnitte vom Olecranon abgetrennt, aber in Verbindung gelassen mit dem Periost der äusseren Seite der Ulna, welches sammt dem m. anconaeus quartus vom Knochen abgehebelt wird.

5. Durch dicht an einander und gegen den Knochen geführte Schnitte wird die fibröse Gelenkkapsel vom Rande der Gelenkfläche des Humerus (erst an der Trochlea, dann an der eminentia capitata) abgelöst, bis der condylus externus zum Vorschein kommt.

6. Von diesem werden darauf das ligamentum laterale externum, sowie die Ursprünge der Streckmuskeln so abgetrennt, dass alle diese Theile in Verbindung mit einander und mit dem Periost des Humerus bleiben.

7. Wenn so der condylus externus ganz skelettirt ist, lässt man das Gelenk stark flectiren, drängt die Gelenkkörper aus der Wunde hervor und sägt sie, wie oben, nach einander ab.

8. Will man die Ulna unterhalb des processus coronoideus absägen, so muss man die oberen Fasern der Sehne des brachialis internus davon abschneiden, ohne die Verbindung der Sehne mit dem Periost der Ulna zu lösen.

Resection des Ellbogengelenkes nach Hüter.

Mit bilateralem Längsschnitt.

1. Ein 2 cm langer Längsschnitt legt den condylus internus frei; ein Bogenschnitt, der dessen Basis umkreist, trennt das ligamentum laterale internum.

2. Ein Längsschnitt an der Aussenseite des Gelenkes, 8—10 cm lang, läuft über den condylus externus und das capitulum radii hin.

3. Die Weichtheile werden auseinander gezogen und das ligamentum laterale externum sammt dem ligamentum annulare radii durchschnitten.

4. Das capitulum radii wird skelettirt und mit der Stichsäge abgetragen.

5. Die Insertion der Gelenkkapsel wird vorne und hinten, erst vom Rande der Rotula, dann von der Trochlea abgelöst.

6. Durch Abduction des Vorderarmes gegen die Ulnarseite wird der Humerus aus der Wunde hervorgedrängt, wobei der nervus ulnaris von seiner hinteren Fläche abgleitet.

7. Der Gelenkkörper des Humerus wird abgesägt.

8. Das Olecranon wird skelettirt und abgesägt.

Zur Nachbehandlung.

Nach Anlegung des antiseptischen Verbandes wird der resecirte Arm zunächst auf einer der in den Figuren 133, 135, 149, 283, abgebildeten Schienen gelagert und mit Mullbinden festgewickelt.

Der Rath Roser's, das resecirte Ellbogengelenk zuerst in der Extensionsstellung zu verbinden, um die Entstehung eines Schlottergelenkes zu verhüten, ist entschieden zweckmässig und habe ich deshalb in den letzten Jahren zu diesem Zwecke entweder die in Fig. 149 abgebildete Glasschiene oder eine ähnlich geformte Drahtschiene verwendet.

Fig. 571.



Socin's Stützapparat für Schlottergelenk nach Resection des Ellbogens.

Um aber eine Ankylose in dieser Stellung zu verhüten, muss der Arm, sobald die Wunde geheilt oder der Heilung nahe ist, im Ellbogen flectirt und dann bei jedem Verbandwechsel passiv bewegt werden.

Hat sich nach der Resection des Ellbogens ein **Schlottergelenk** gebildet, so kann man dem Arm seine Festigkeit und Brauchbarkeit wieder geben durch Socin's **Stützapparat** (Fig. 571), an welchem Kautschukringe angebracht sind, welche die Flexionsbewegung vermitteln.

Resection des Schultergelenkes.

Mit vorderem Längsschnitt nach von Langenbeck (ältere Methode).

Fig. 572.

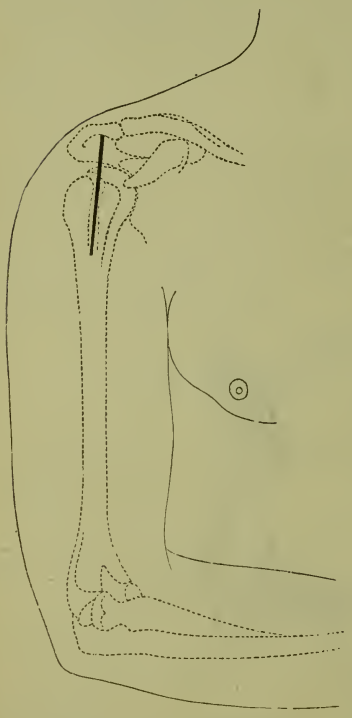

Resection des Schultergelenkes.
Vorderer Längsschnitt nach v. Langenbeck.

1. Der Patient liegt auf dem Rücken, die Schulter wird durch ein Kissen vorgedrängt, der Arm so gehalten, dass der condylus externus humeri nach vorne sieht.

2. Ein Schnitt, der am vorderen Rande des Acromion, ganz nahe an dessen Gelenkverbindung mit der Clavicula, beginnt, und 6—10 cm senkrecht abwärts läuft, dringt durch den Deltamuskel bis auf die fibröse Gelenkkapsel und das Periost (Fig. 572).

Um den Deltamuskel und die Fasern des nervus circumflexus mehr zu schonen, kann man (nach Ollier) den Einschnitt mehr nach innen, vom äusseren Rande des processus coracoideus schräg nach unten und aussen, führen.

3. Die Ränder des Muskelschnittes werden mit stumpfen Haken auseinander gezogen; man sieht die Sehne vom langen Kopfe des biceps in ihrer Scheide liegen (Fig. 573).

4. Ein Schnitt an der äusseren Seite der Sehne entlang eröffnet deren Scheide; man lässt das

Fig. 573.

Die Sehne vom langen Kopf des biceps.

Messer mit dem Rücken den sulcus intertubercularis hinaufgleiten und spaltet die ganze Sehnenscheide sammt der Gelenkkapsel bis an das Acromion.

5. Die Sehne des biceps wird aus ihrer Furche gehoben und mit dem stumpfen Haken nach aussen gezogen.

6. Während der Assistent den Arm langsam nach aussen rotirt, wird von dem Kapselspalt aus mit senkrecht auf den Knochen aufgesetztem starken Messer ein Bogenschnitt über das tuberculum minus herum geführt, welcher die Kapsel und die Insertion des m. subscapularis trennt (Fig. 574).

Fig. 574.

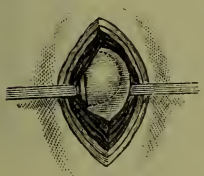

Fig. 575.

7. Der Arm wird wieder einwärts rotirt, die Sehne des biceps nach innen gezogen und dort versenkt.

8. Das Messer wird wieder von dem Kapselspalt aus im grösseren Kreise oberhalb des tuberculum majus herum geführt und trennt die Kapsel sammt den Insertionen des mm. supraspinatus, infraspinatus und teres minor (Fig. 575 u. 576).

9. Der Kopf des humerus wird durch Druck von unten aus der Wunde herausgedrängt, mit einer Zange (am besten mit Faraboeuf's Fasszange, Fig. 546 und Fig. 577) gepackt, und nachdem die hintere Insertion der Gelenkkapsel durchschnitten, mit der Stichsäge abgesägt (Fig. 578).

10. Wenn der Schulterkopf durch die Kugel von der Diaphyse getrennt ist, so muss er mittelst eines scharfen Knochenhakens (s. Fig. 553) oder einer Kugelschraube (s. Fig. 307) fixirt und hervorgezogen werden. Ist er in mehrere Stücke zertrümmert, so kann man die Fragmente einzeln mit der Zange fassen und mit dem

Fig. 576.

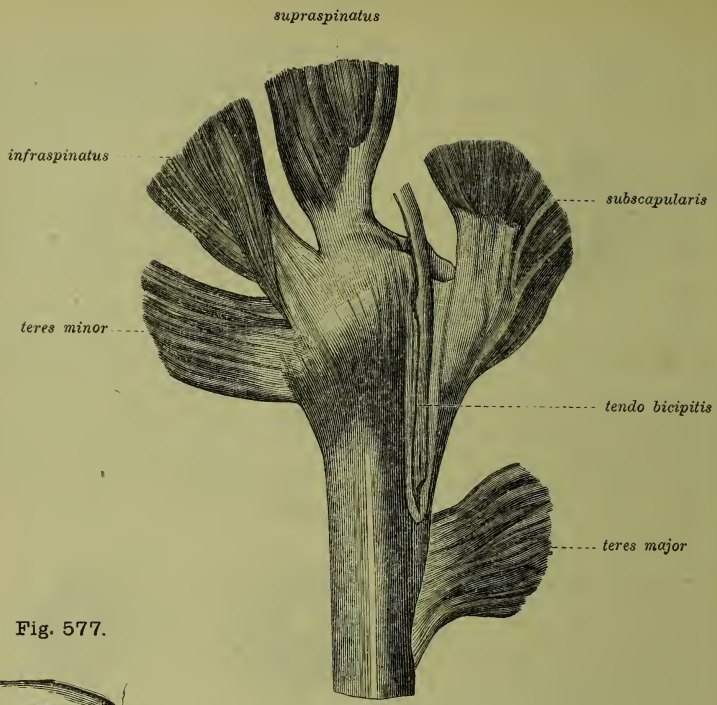

Muskelansätze am tuberculum majus und minus.

Fig. 577.

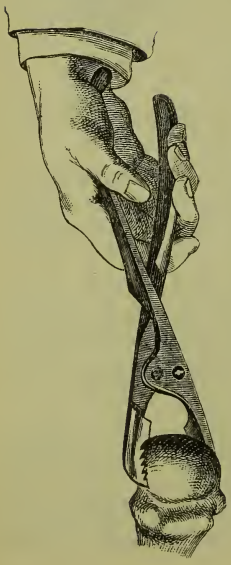

Fig. 578.

Absägen des Schulterkopfes.

stumpfendigen (Fig. 579) oder dem geknöpften Messer (Fig. 580) herauslösen.

Fig. 579.

Stumpfendiges Messer.

Fig. 580.

Geknöpftes Resectionsmesser.

11. Nach dieser Operationsmethode bildet sich in den meisten Fällen ein Schlottergelenk mit Luxation des Humerusendes gegen den Thorax, oder eine kümmerliche Gelenkverbindung mit dem processus coracoideus. Eine freie active Beweglichkeit stellt sich weit eher her, wenn man bei der Operation die Verbindung aller das Gelenk umgebenden Muskeln mit der Gelenkkapsel und dem Periost der Diaphyse sorgfältig erhält. Dies bezweckt:

Die subperiostale oder subcapsuläre Resection des Schultergelenkes.

Nach von Langenbeck.

Fig. 581.

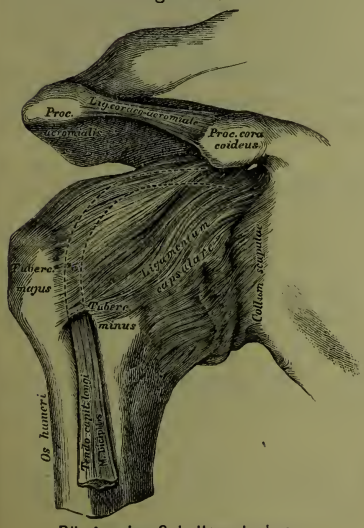

Bänder des Schultergelenkes.

1. — 4. wie bei der vorigen Operation.

5. Am Innenrande des sulcus intertubercularis entlang wird das Periost mit dem Knochenmesser gespalten und mit dem schmalen Hebel von der spina tuberculi minoris vorsichtig bis an das tuberculum minus heran abgedrängt (Fig. 581).

6. Mit Messer und Hakenpinzette wird die Sehne des m. subscapularis (Fig. 576) vom Knochen abgeschält, ohne die Verbindung der fibrösen Gelenkkapsel mit dem abgelösten Periost zu trennen. Während dieses Actes muss der Oberarm langsam nach aussen rotirt und bei weiterem Fort-

schreiten der Ablösung das Messer häufig wieder mit dem Elavatorium vertauscht werden.

7. Der Arm wird wieder einwärts rotirt, die Sehne des biceps aus ihrer Furche gehoben und nach innen versenkt.

8. Das Periost der äusseren Fläche des collum humeri wird in Verbindung mit den Insertionen der mm. supra- und infraspinatus und teres minor am tuberculum majus abgelöst in derselben Weise wie in 6. Diese Ablösung ist bei primären Resectionen etwas schwierig, weil das Periost sehr dünn zu sein pflegt.

9. Der Gelenkkopf wird aus der Wunde hervorgedrängt und abgesägt, wie bei der vorigen Operation. Will man nur den Gelenkkopf im oberen Ende der tubercula reseciren (was immer die besten Resultate giebt), so kann von einer Periostablösung nicht die Rede sein. Man schält dann, von der Gelenkhöhle aus, die Muskelansätze so weit als erforderlich vom Knochen ab und achtet nur darauf, dass sie nicht quer abgeschnitten werden, sondern unten ihre Verbindung mit dem Knochen behalten. Da der Kopf dann aber nicht aus der Wunde hervorgedrängt werden kann, so muss er mit einer feinen Stichsäge oder mit der Kettensage abgesägt werden.

10. Nach Stillung der Blutung schneidet man an der Rückseite der Wunde, am hinteren Rande des deltoideus ein Loch in die Haut, durch welches ein Drainrohr bis in die Wundhöhle eingeführt wird. Dann kann man die vordere Wunde durch tiefe und oberflächliche Nähte genau vereinigen.

Ein antiseptischer Polsterverband, dessen Bindentouren den im Ellbogen flectirten Arm nach Art einer Mitella gegen den Thorax befestigen, genügt völlig zur Fixirung der Extremität.

Resection des Gelenkkörpers der Scapula.

1. Von der Scapula wird bei der Resection des Schultergelenkes nur dann etwas weggenommen, wenn auch dieser Knochen durch die Kugel verletzt wurde. Ist aber der **Gelenkkörper der Scapula allein** zerschmettert und der Kopf des humerus unverletzt, dann braucht auch nur der erstere abgesägt zu werden.

2. Wenn nicht, wie gewöhnlich, eine Schussöffnung den Weg vorzeichnet, so wird das Gelenk am besten auf folgende Weise eröffnet.

3. Ein Bogenschnitt, der den hinteren Rand des Acromion umkreist und die Fasern des m. deltoideus von demselben abtrennt, legt die hintere obere Fläche der Gelenkkapsel frei (Fig. 582).

Fig. 582.

Resection des processus glenoidalis scapulae.

4. Von der Mitte desselben dringt das Messer bis auf den hinteren oberen Rand des processus glenoidalis scapulae, spaltet in sagittaler Richtung die Gelenkkapsel zwischen den Sehnen der mm. supra- und infraspinatus bis auf die Mitte des tuberculum majus und zugleich die Haut und den m. deltoideus in der Richtung seiner Fasern.

5. Während die Weichtheile mit Haken stark auseinander gezogen werden, löst man vom Rande des processus glenoidalis die Sehne vom langen Kopfe des biceps und die Gelenkkapsel in Verbindung mit dem Periost des collum scapulae ringsum so weit ab, dass man den Gelenkkörper mit der Stichsäge abtragen oder die Fragmente des zerschmetterten Knochens mit dem Messer herauslösen kann.

6. Die Nachbehandlung ist dieselbe wie bei der Resection des Schultergelenkes.

Resection des Fussgelenkes.

Subperiostal nach von Langenbeck.

Fig. 583.

1. Nachdem der Fuss auf die Innenseite gelegt ist, wird ein verticaler Schnitt, 6 cm lang, am hinteren Ende der fibula herabgeführt, welcher an der Spitze des malleolus externus hakenförmig umbiegt, dem vorderen Rande 1,5 cm folgt und überall bis auf den Knochen dringt (Fig. 583).

2. Mit Schabeisen und Hebel wird das Periost im Zusammenhang mit der Haut, den Muskeln und Sehnenscheiden an der vorderen und hinteren Fläche vom Knochen abgelöst, bis sich am oberen Ende des Schnittes eine Stich- oder Kettensäge hinter die Fibula bringen lässt (Fig. 584).

NB. Die Sehnenscheide des m. peronaeus longus muss, wenn möglich, geschont werden.

Fig. 584.

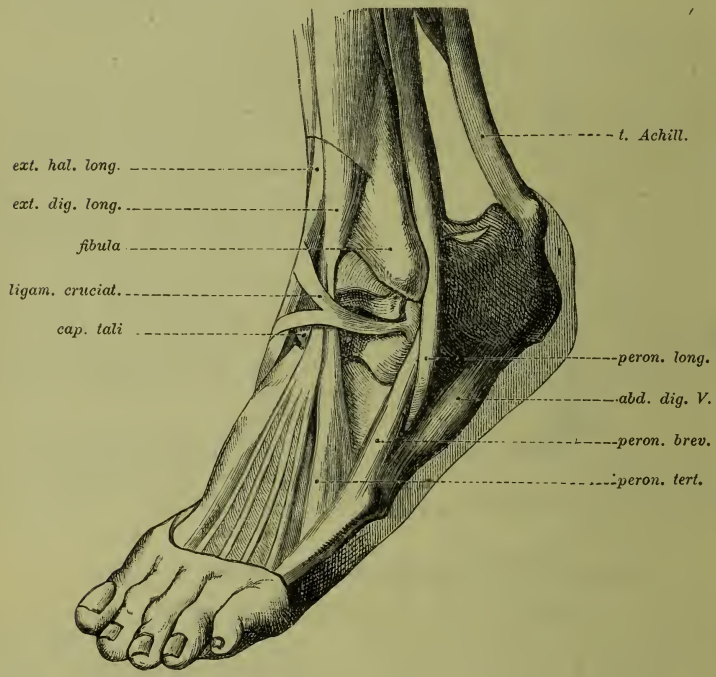

Aeussere Seite des linken Fussgelenkes (nach Henke).

3. Die fibula wird durchsägt, das abgesägte Stück mit der Knochenzange gefasst, allmählig stärker hervorgezogen (Fig. 585) und vom ligamentum interosseum abgelöst. Zuletzt werden von innen und oben her das lig. malleoli externi posticum (das untere, sehr feste Ende des lig. interosseum) (Fig. 586) und die drei starken Haftbänder (Fig. 587) (lig. talo-fibulare anticum und posticum und lig. calcaneo-fibulare) hart am Knöchel abgeschnitten.

Fig. 585.

Auslösung des unteren Endes der fibula.

Fig. 586.

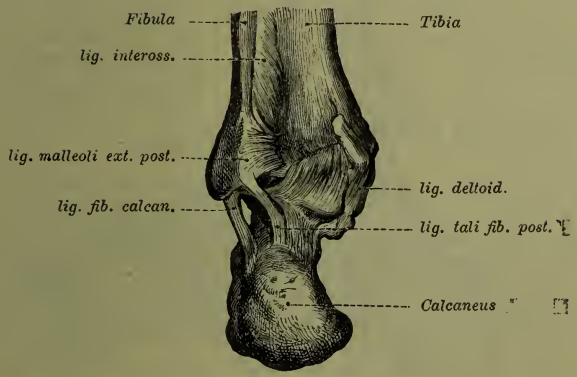

Bänder des Fussgelenkes (Rückseite).

Fig. 587.

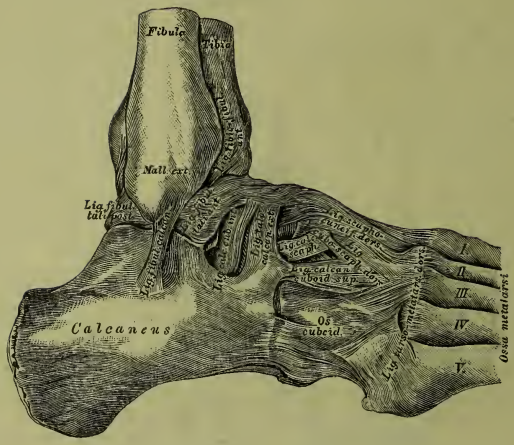

Bänder des Fussgelenkes (Aussenseite).

Fig. 588.

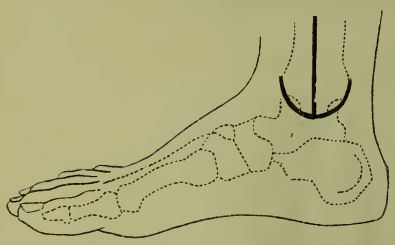

Schnitt auf dem malleolus externus.

4. Der Fuss wird auf die Aussenseite gelegt, um den unteren Rand des malleolus internus ein 3—4 cm langer, halbmondförmiger Schnitt geführt (Fig. 588), von dessen Mitte ein 5 cm langer, verticaler Schnitt auf der Innenseite der tibia nach oben steigt (Ankerschnitt).

5. Die Schnitte dringen durch das Periost bis auf den Knochen. Das Periost wird in zwei dreieckigen Lappen **mit der Haut** von der Innenfläche (Fig. 589), **mit** den Sehnenscheiden der Dorsalflexoren von der vorderen Fläche, **mit** den Sehnenscheiden der Plantarflexoren von der hinteren Fläche der tibia abgehebelt und zuletzt das ligamentum deltoides vom Rande des Malleolus abgeschnitten (Fig. 590).

6. Am oberen Ende des Längsschnittes wird die tibia mit der Stich- oder Kettensäge (des beschränkten Raumes wegen in schräger Richtung) durchsägt, das abgesägte Stück mit der Knochenzange gefasst, und während das Elevatorium die Periostfläche des ligamentum

Fig. 589.

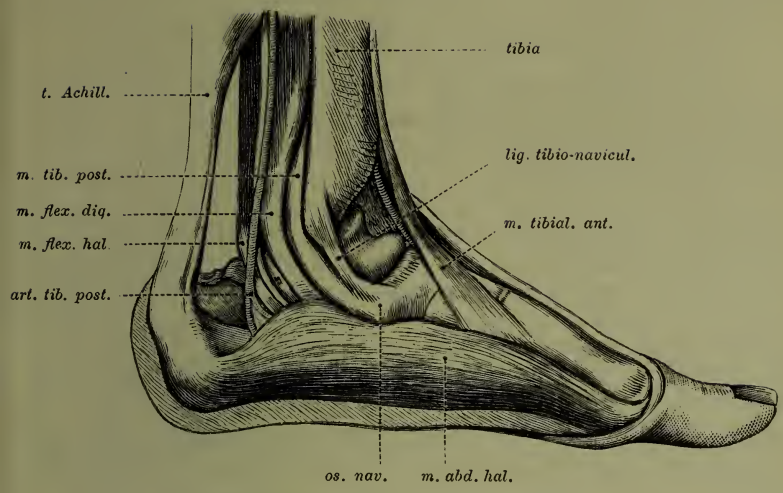

Innere Seite des Fussgelenkes (nach Henke).

Fig. 590.

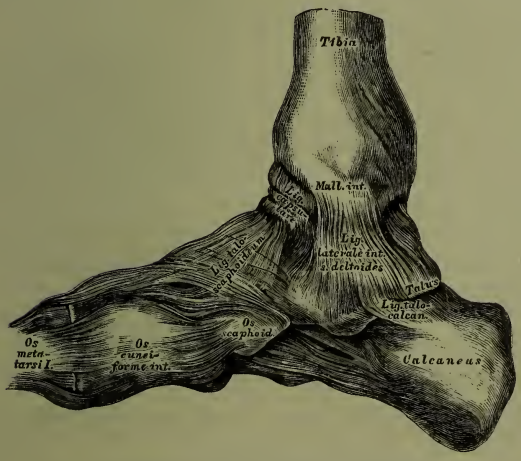

Bänder des Fussgelenkes (Innenseite).

interosseum von oben her abdrängt, allmählig aus der Wunde herausgedreht.

NB. Die Schonung der membrana interossea ist von besonderer Wichtigkeit für die Regeneration des Knochens (von Langenbeck).

7. Der Knochen wird jetzt nur noch von der vorderen und hinteren Insertion der Gelenkkapsel festgehalten. Dieselben werden mit dem Messer abgetrennt, wobei die Sehne des m. tibialis posticus nicht verletzt werden darf.

8. Will man die obere Gelenkfläche des talus entfernen, so geschieht das mittelst der Stichsäge, welche in der Richtung des halbmondförmigen Hautschnittes von vorne nach hinten die Rolle absägt, während die Fusssohle von zwei Händen fest gegen die Tischplatte aufgedrückt wird (von Langenbeck räth, die obere Gelenkfläche des talus gleich nach Abtrennung der fibula von dem ersten Schnitte aus abzusägen, sie aber erst nach Entfernung der tibia mit dem Elevatorium herauszuhebeln).

9. Wenn der talus ganz zertrümmert oder bis in seine tarsalen Gelenkflächen gesplittert ist, so muss der ganze Knochen weggenommen werden.

10. Zu dem Ende verlängert man an der Innenseite den verticalen Schnitt von der Spitze des malleolus internus in einem nach unten convexen, der Sehne des tibialis posticus parallel laufenden Bogen bis an die tuberositas ossis navicularis, lässt die Sehne des tibialis anticus und die arteria tibialis antica nach aussen ziehen, durchschneidet das lig. tibio-naviculare (Fig. 589) und das lig. talonaviculare (Fig. 590) und eröffnet das Gelenk am Kahnbein von oben und innen.

11. Darnach führt man auch an der Aussenseite den Schnitt von der Spitze des malleolus externus horizontal über den sinus tarsi hin, durchschneidet die festen Bändermassen desselben (lig. tali fibulare anticum, die ligg. talo-calcaneum externum und internum (Fig. 587) und schliesslich, indem man mit Knochenzange und Elevatorium den Knochen herausdreht, die Reste der Gelenkkapseln.

12. Nach sorgfältiger Unterbindung aller durchschnittenen Gefässe wird an beiden Seiten ein kurzes Drainrohr bis an den Knochenspalt eingelegt und dann die Wunde durch die blutige Naht vereinigt.

13. Wenn man den talus ganz hat wegnehmen müssen, dann ist es zweckmässig, einen langen Nagel von der Sohle aus durch den Calcaneus in die tibia hineinzutreiben, um die Knochen im rechten Winkel gegen einander festzustellen.

14. Durch einen der in den Figuren 144, 150, 188—190, 200—203, 284 dargestellten Verbände wird das Glied derartig fixirt, dass der Fuss im rechten Winkel zum Unterschenkel steht.

Die osteoplastische Resection im Tarsus.

Nach Mikulicz-Wladimiroff.

Bei ausgedehnten Verletzungen des hinteren Theiles der Fusswurzel bis ins Sprunggelenk kann durch diese Operation der vordere Theil des Fusses erhalten und mit den abgesägten Unterschenkelknochen in Spitzfussstellung zur Verwachsung gebracht werden, so dass der Geheilte auf den Köpfchen der Metatarsusknochen gehen kann. Dieselbe wird in folgender Weise ausgeführt:

Fig. 591.

1. Ein querer Schnitt, der am inneren Fussrande vor der tuberositas ossis navicularis beginnt und am äusseren Fussrande hinter der tuberositas ossis metatarsi V endigt, trennt die Weichtheile der Fusssohle bis auf die Knochen (Fig. 591).

2. Ein zweiter Querschnitt, der oberhalb der Ferse von dem hinteren Rande des malleolus internus bis zu dem hinteren Rande des malleolus externus geführt wird, trennt die Achillessehne sammt den übrigen Weichtheilen in der Höhe des Tibiotarsalgelenkes.

3. Die Endpunkte dieser beiden Querschnitte werden mit einander verbunden durch zwei Schnitte, welche an beiden Seiten schräg von hinten oben nach vorne unten verlaufen und sofort bis auf die Knochen dringen.

4. Bei stark dorsalflectirtem Fuss werden durch kräftige Schnitte die hintere Kapselwand und die Seitenbänder des Tibiotarsalgelenkes getrennt.

5. Talus und Calcaneus werden sorgfältig aus den Weichtheilen des Fussrückens gelöst und im Chopart'schen Gelenke exarticulirt.

6. Die Malleolen sammt der Gelenkfläche der tibia und darnach auch die Gelenkflächen des os naviculare und cuboides werden abgesägt (Fig. 592).

Fig. 592.

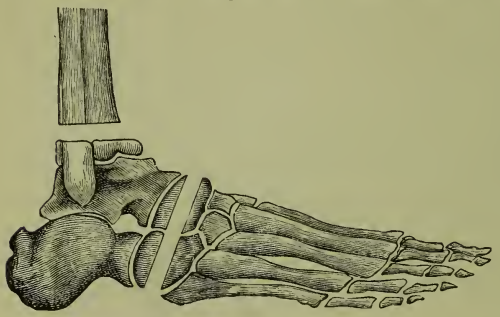

Fig. 593.

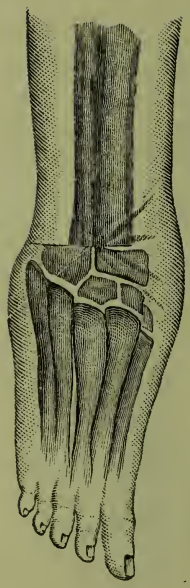

Fig. 594.

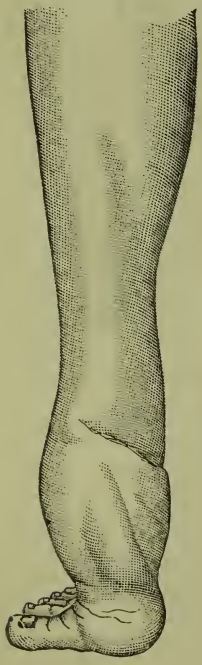

7. Alle durchschnittenen Gefässe, namentlich die art. tibialis postica und die peripheren Stümpfe der artt. plantares externa et interna werden sorgfältig unterbunden.

8. Der Fuss wird in starke Equinusstellung gebracht, die Sägeflächen der ossa cuboides und naviculare werden an die Sägeflächen der Unterschenkelknochen angelegt und entweder sogleich durch starke Catgutnähte oder nach Vereinigung der Wunde durch schräg eingetriebene lange Stahlnägel daran befestigt (Fig. 593).

9. Die Sehnen der Plantarflexoren werden subcutan durchschnitten, damit sich die Zehen in rechtwinklige Dorsalflexion stellen.

10. Durch tiefe Catgutnähte werden die reichlichen Weichtheile der Dorsalfläche faltig zusammengedrängt und dann die Wundränder durch oberflächliche Nähte bis auf die Drainlöcher vereinigt (Fig. 594).

Resection des Kniegelenkes.

Mit vorderem Bogenschnitt.

1. Bei rechtwinklig flectirtem Knie wird ein Schnitt (Fig. 595) vom hinteren Rande des einen Epicondylus zu dem des anderen im Bogen dicht oberhalb der tuberositas tibiae hingeführt, welcher sogleich das ligamentum patellae und die vordere Wand der Gelenkkapsel trennt.

Fig. 595.

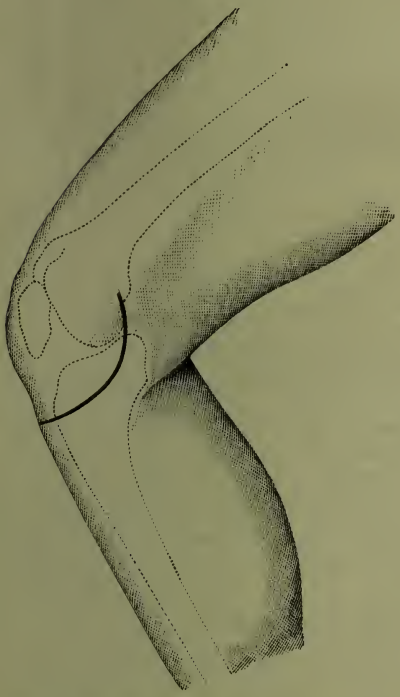

Resection des Kniegelenkes mit vorderem Bogenschnitt.

Fig. 596.

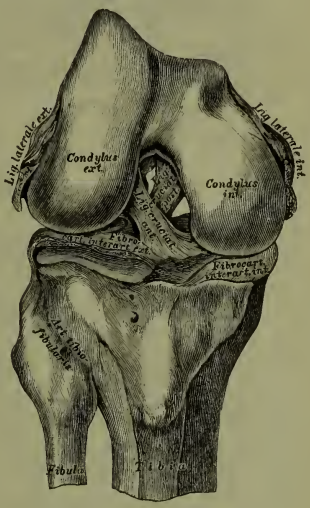

Ligamenta cruciata.

2. Unter stärkerer Beugung des Unterschenkels werden die beiden Seitenbänder und darauf die ligamenta cruciata (Fig. 596) vom femur abgeschnitten; das Gelenk klafft weit.

Fig. 597.

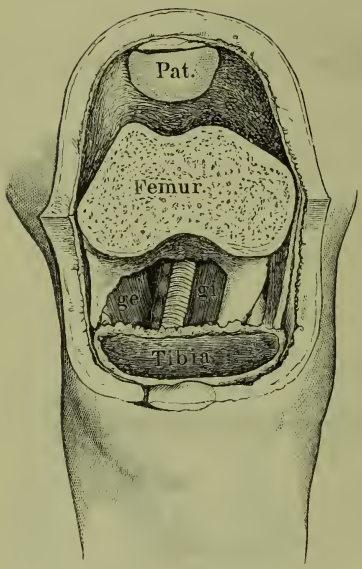

Lage der arteria und vena poplitea bei der Resection des Kniegelenkes.

3. Durch vorsichtige Schnitte, welche stets gegen den Knochen gerichtet sind, wird die hintere Kapselwand vom femur abgetrennt (Fig. 597). Durch Schnitte, welche sorglos nach hinten geführt werden, können die grossen Gefässe der Kniekehle verletzt werden.

4. Der Gelenkkörper des femur wird hervorgedrängt, und so weit er vom Knorpel überzogen ist, parallel mit seiner Gelenkfläche abgesägt.

5. Ebenso wird der Gelenkkörper der tibia abgesägt, ohne Verletzung des Fibulagelenkes, welches in der Regel nicht mit dem Kniegelenke communicirt.

6. Die Patella wird herausgelöst und von der Extensorensehne abgeschnitten. Auch die obere Ausstülpung der Gelenkkapsel muss, wenn sie degenerirt ist, herauspräparirt werden.

7. Auch durch einen **nach oben convexen Bogenschnitt**, der die Sehne des quadriceps von der Patella abtrennt, lässt sich das Kniegelenk sehr rasch eröffnen und in ganzer Ausdehnung übersehen. (E. Hahn.) Diese Methode eignet sich besonders gut für solche Fälle, in denen die Condylen des femur durch die Kugel in mehrere grosse Fragmente zerbrochen wurden, während die tibia unverletzt geblieben ist. Will man in solchen Fällen die Condylen zu erhalten suchen, so muss man sie durch Silberdraht oder Nägel aneinander befestigen.

Auch kann man dann die Patella, wenn sie gesund ist, nach Absägung ihrer Knorpelfläche, auf die Condylen festnageln.

8. Da es bei der Behandlung der schwereren Kniegelenks-Verletzungen darauf ankommt, nicht ein bewegliches Gelenk, sondern eine Ankylose in gestreckter Stellung zu erzielen, so müssen die Sägeflächen der Knochen genau aufeinander gepasst und möglichst sicher aneinander befestigt werden.

9. Zu dem Zweck kann man mit einem feinen **Knochenbohrer** (Fig. 598), an dessen Spitze sich ein Loch befindet, beide Knochen-

Fig. 598.

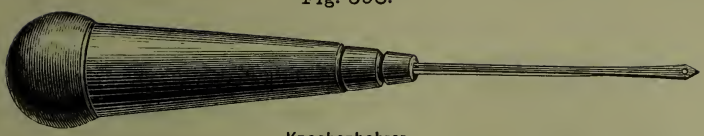

Knochenbohrer.

enden an mehreren entsprechenden Stellen schräg durchbohren und durch die Bohrlöcher starke Catgutfäden oder Silberdrähte ziehen, mit welchen man die Knochenflächen gegeneinander drängt.

10. Noch zweckmässiger ist es (nach E. Hahn) die Knochen an einander festzunageln, indem man nach Vereinigung der Wunden und vor Anlegung des Verbandes lange **Stahlnägel** (Fig. 599) (von

Fig. 599.



Stahlnägel. (Nr. 1—5.)

denen man verschiedene Grössen vorräthig haben muss) an beiden Seiten des femur durch die Haut sticht und mit dem Hammer schräg durch beide Knochen treibt. (S. auch Fig. 50.)

11. Bei ungestörtem aseptischen Wundverlauf findet man, wenn in der 4. oder 5. Woche der Verband entfernt wird, die Knochen in der Regel fest mit einander verwachsen, die Nägel, welche inzwischen locker geworden sind, lassen sich durch leichte Drehung ohne Mühe wieder herausziehen und die kleinen Stichöffnungen heilen in wenigen Tagen wieder zu.

12. Zur **Trocken**legung des resecirten Kniegelenkes dienen zwei kurze Drainröhren, welche auf beiden Seiten in die Wundwinkel des Bogenschnittes eingeschoben werden und eine dritte, welche vorne in die Kuppe der bursa extensorum hineingeführt wird.

Auch sucht man durch tiefe (verlorene) Catgutnähte, welche man vor Schluss der Wunde an verschiedenen Stellen anlegt, die Hohlräume in der Tiefe der Wunde so viel als möglich zu beseitigen.

Hat man ausserdem alle durchschnittenen Gefässe, die man bei vorsichtigem und blutlosen Operiren leicht als solche erkennt, sorg-

fältigst unterbunden, so kann man die Drains entbehren und sich damit begnügen, die Wundwinkel klaffend zu lassen.

13. Von besonderer Wichtigkeit ist der **Verband**, welcher die Knochen in ihrer Lage sicher fixiren, die Wundhöhle allseitig gleichmässig comprimiren und das Eindringen von Fäulnisserregern sicher verhindern muss.

Wenn er diese Aufgaben erfüllt, so kann man ihn bis zur völligen Heilung, 5 — 6 Wochen lang, liegen lassen.

14. Sehr zweckmässig ist ein **Polsterverband** (s. pag. 32), welcher am besten in der Lage, welche in Fig. 50 abgebildet ist, folgendermaassen angelegt wird.

15. Zuerst legt man auf alle die Stellen, wo sich die Weichtheile mit den Fingern tief eindrücken lassen, kleine Polster, oder Ballen von Krüllmull und darüber ein mässig grosses Polster, welches die ganze Kniegelenksgegend allseitig umschliesst.

Unterhalb des Polsters wird das Bein bis nahe an die Knöchel, oberhalb bis nahe an den Schnürschlauch, welcher dicht unter der Schenkelbeuge angelegt ist, mit aseptischer Watte umgeben, und dann Polster und Watte mit in Sublimatwasser getauchter Mullbinde fest eingewickelt.

16. Ueber diesen inneren Verband wird ein gut desinficirtes Blumengitter (Fig. 600) geschoben und gleichfalls mit Mullbinden darauf festgewickelt.

Fig. 600.

Blumengitter.

Dasselbe gibt dem Verbande eine solche Festigkeit, dass man das Glied an der Hacke emporheben kann, ohne dass die Stellung der resecirten Knochen zu einander sich ändert.

17. Darüber legt man das grosse äussere Polster, welches den ganzen inneren Verband umschliesst und wickelt dasselbe mit angefeuchteten gestärkten Mullbinden fest.

18. Darauf lagert man das Bein sehr sorgfältig auf eine flache Beinschiene (s. Figg. 144, 146, 150, 188, 284), auf welcher die Polsterung so vertheilt sein muss (pag. 83), dass die noch nicht eingewickelten Theile gut unterstützt sind und namentlich die Hacke keinen Druck erleiden kann, und wickelt es mit feuchten Mullbinden darauf fest, nachdem man vorher **rasch** den Schnürschlauch entfernt hat.

19. Dabei wird das Bein vertikal in die Höhe gerichtet, um den Blutzufluss zu verlangsamen, und nachdem der Operirte in dieser Stellung ins Bett getragen ist, lässt man dieselbe noch mehrere Stunden lang beibehalten. Fast immer gelingt es, auf diese Weise dem Kranken **jeden** Blutverlust zu ersparen (vergl. pag. 214 u. 267).

Hat man aber nicht sorgfältig genug die durchschnittenen Gefässe unterbunden, dann kann es vorkommen, dass einige Stunden nach Senkung der Extremität das aussickernde Blut den Verband durchdringt und an der hinteren Fläche zum Vorschein kommt. (NB. Am ersten kommt es natürlich zum Vorschein bei den durchbrochenen Drahtschienen (Fig. 284, 146), während es bei den soliden Schienen (Fig. 144, 150, 188) erst sichtbar wird, wenn es bis an den obern hintern Rand der Schiene gelangt ist.)

In solchem Falle darf man nicht säumen, sofort den **äussern** Verband zu wechseln, wie es auf pag. 47 geschildert ist.

Man hebt nach Durchschneidung der äussersten Binde das Bein aus der Schiene, nimmt das äussere grosse Polster ab, bespült das innere Polster sammt dem Blumengitter, soweit es von Blut durchtränkt ist, reichlich mit Carbol- oder Sublimat-Lösung, legt darnach ein neues grosses Polster herum und lagert das Glied wieder auf die frisch gepolsterte Schiene.

(In solchen Fällen ist der Nutzen der innern Blumengitterschiene besonders ersichtlich, da dieselbe es möglich macht, den Verband zu wechseln, ohne dem Kranken Schmerzen zu verursachen und ohne die Stellung der Knochen zu einander zu verändern.)

In den Fällen, wo man glaubt, hoffen zu dürfen, dem Verwundeten ein **bewegliches** Gelenk zu erhalten, macht man

Die subperiostale oder subcapsuläre Resection des Kniegelenkes.

Mit seitlichem Bogenschnitt nach von Langenbeck.

1. An der Innenseite des gestreckten Gelenkes wird ein 15 bis 18 cm langer Bogenschnitt geführt, der 5—6 cm oberhalb der Patella am inneren Rande des m. rectus femoris beginnt, mit der Con-

vexität nach hinten über den hinteren Rand des Epicondylus internus wegläuft und an der inneren Seite der crista tibiae, 5—6 cm unterhalb der Patella, endigt (Fig. 601).

Fig. 601.

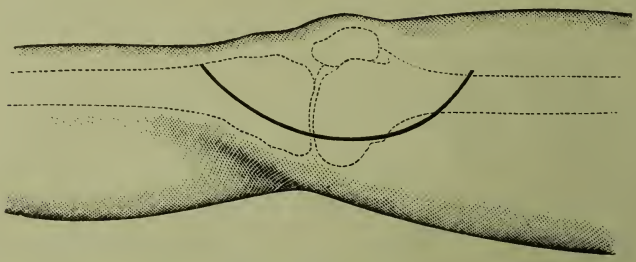

Resection des Kniegelenkes mit seitlichem Bogenschnitt nach von Langenbeck.

2. Im oberen Theile der Wunde liegt der vastus internus, unter welchem die Sehne des m. adductor magnus hervortritt; im unteren Theil ist die Sehne des m. sartorius sichtbar; beide Sehnen dürfen nicht verletzt werden (Fig. 602).

Fig. 602.

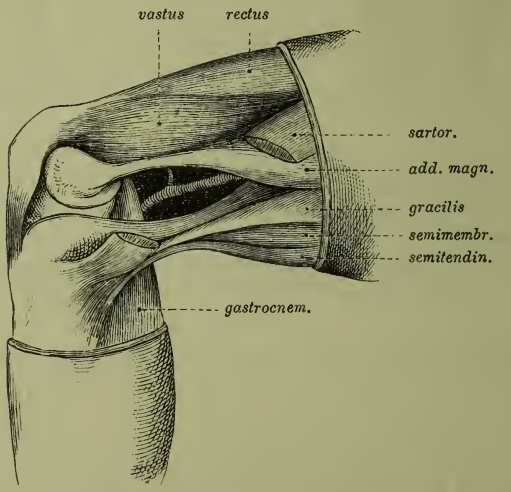

Sehnen an der Innenseite des Kniegelenkes.

3. Das ligamentum laterale internum wird in der Gelenklinie durchschnitten, die innere Kapselinsertion vom vorderen Rande des condylus internus bis unter den vastus internus herauf, abgetrennt, ebenso das ligamentum alare internum vom vorderen Rande der tibia bis zur Mittellinie (Fig. 603).

Fig. 603.

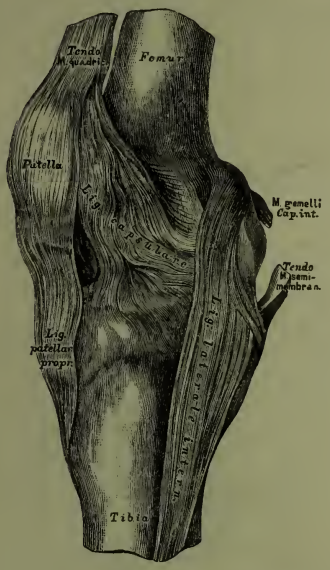

Innenseite.

Fig. 604.

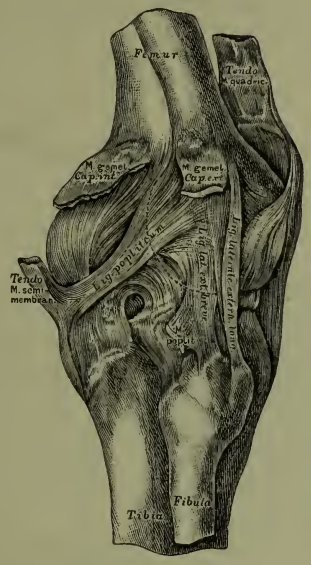

Aussenseite.

Bänder des rechten Kniegelenkes.

4. Das Knie wird flectirt und während man es langsam wieder extendiren lässt, luxirt man durch einen kräftigen Druck die Patella nach aussen.

5. Die ligamenta cruciata werden durchschnitten; um das ligam. cruciatum posticum von der eminentia intercondyloidea tibia abzutrennen, muss der Condylus internus tibia nach vorne rotirt werden.

6. Das ligamentum laterale externum sammt den benachbarten Kapseltheilen wird durch einen kräftigen halbmondförmigen Schnitt, der einige Linien unterhalb der Spitze des Epicondylus externus geführt wird, abgetrennt (Fig. 604).

7. Das Gelenk klafft weit, die hintere Kapselwand wird durchschnitten, die Gelenkkörper des femur und der tibia werden nach einander herausgedrängt und davon so viel abgesägt, als nöthig erscheint.

8. Will man die Patella entfernen, so muss man den Rand ihrer Knorpelfläche mit dem Messer umschneiden und sie dann mit dem Schabeisen und Hebel so aus ihrem Periost herauslösen, dass letzteres mit lig. patellae und der Strecksehne in Verbindung bleibt.

Ehe man die Wunde vereinigt, wird ein starkes Drainrohr an der abhängigsten Stelle herausgeleitet. Zweckmässig ist es, auch an der Aussenseite eine kleine Gegenöffnung zu machen, aus welcher man das andere Ende des Drainrohrs hervorragen lässt, sowie durch die obere Ausstülpung der Gelenkkapsel ein Drainrohr zu ziehen.

Wenn nach Verletzung der Kniegelenkskapsel ohne wesentliche Verletzung der Knochen sich eine **Entzündung und Eiterung der Synovialhaut** entwickelt hat, dann kann eine Heilung mit beweglichem Gelenk erzielt werden durch

Die Drainage des Kniegelenkes

(vergl. pag. 183).

1. Um das Gelenk gründlich mit antiseptischer Flüssigkeit ausspülen zu können und dem abgesonderten Eiter freien Abfluss zu verschaffen, genügt es in leichteren Fällen an beiden Seiten der Patella 2 — 3 cm lange Einschnitte zu machen und in dieselben kurze Drains einzuführen, welche im Niveau der Haut abgeschnitten und durch eine Naht oder eine Sicherheitsnadel in ihrer Lage erhalten werden.

2. Nachdem durch diese Drains das Gelenk zuerst mit Salzwasser und dann mit 1 $^0/_{00}$ Sublimatlösung gründlich ausgespült worden, wird ein gut comprimirender antiseptischer Polsterverband angelegt, welcher alle Flüssigkeit aus dem Gelenk herausdrängt und dann das ganze Bein gut immobilisirt, wie nach der Resection.

3. Wenn darnach die Körpertemperatur wieder normal wird und die Schmerzen sich wieder verlieren, so kann man den Verband ruhig mehrere Tage, ja Wochen lang liegen lassen. Wo nicht, so muss der Verband jeden Tag gewechselt und die antiseptische Ausspülung wiederholt werden.

4. In schwereren Fällen drainirt man auch die obere Ausstülpung der Gelenkkapsel, die bursa extensorum, durch Einschnitte an beiden Seiten oberhalb der patella, und wenn die bursa bereits geborsten und der Eiter unter den m. quadriceps femoris ausgetreten ist, dann muss auch dieser Eitersack durch genügende Einschnitte an seinem oberen Ende drainirt werden.

Resection des Hüftgelenkes.

Mit hinterem Bogenschnitt nach Anthony White.

1. Der Patient wird auf die gesunde Seite gelegt, der Einschnitt beginnt in der Mitte zwischen spina anterior superior ossis ilium und trochanter major, wird im Bogen über die Spitze des letzteren herum und am hinteren Rande desselben ca. 5 cm abwärts geführt (Fig. 605).

Fig. 605.

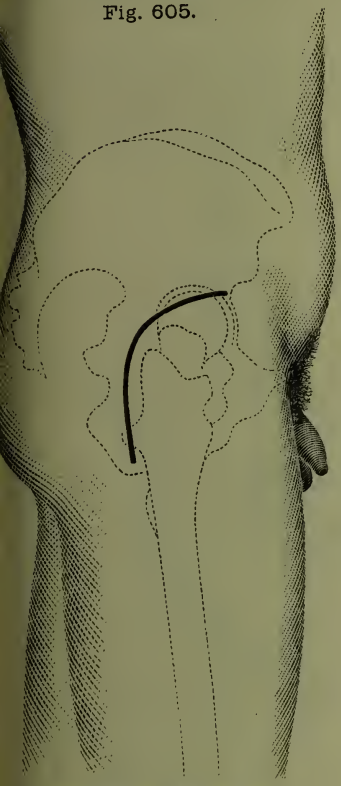

Resection des Hüftgelenkes.
Hinterer Bogenschnitt nach A. White.

Fig. 606.

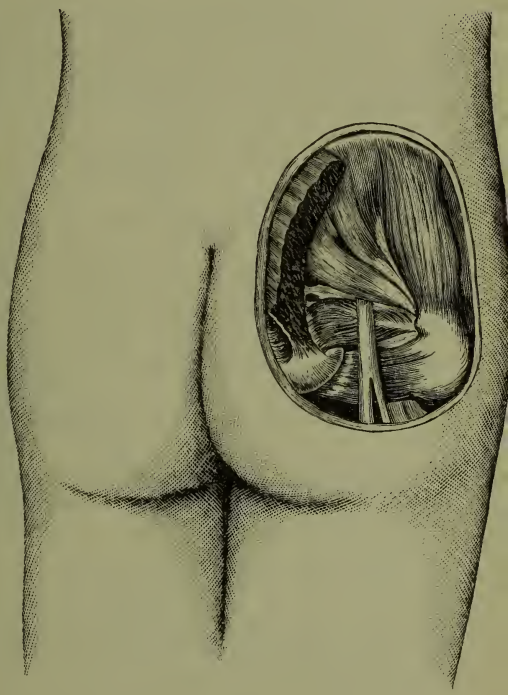

Muskeln an der Rückseite des Hüftgelenkes und nerv. ischiadicus.

2. Mit einem starken kurzen Messer werden die sehnigen Ansätze der mm. glutaei medii et minimi, der obturatores, des pyriformis und des quadratus femoris (Fig. 606) vom Trochanter abge-

trennt und die Muskelmassen mit Wundhaken auseinander gezogen, bis die hintere obere Fläche des Schenkelhalses und der Pfanne sichtbar wird.

3. Ein kräftiger Schnitt am Rande des limbus cartilagineus entlang öffnet das Gelenk; der Schenkel wird flectirt und abducirt, mit schnalzendem Geräusch tritt der Schenkelkopf halb aus der Pfanne.

4. Mit einem schmalen Messer, welches von hinten aussen in das Acetabulum eindringt, wird das ligamentum teres gegen die Kuppe des Schenkelkopfes durchschnitten, der letztere tritt ganz aus der Pfanne heraus.

5. Mit einem Zinnstreifen, welcher hinter das collum femoris geschoben wird, lässt man die Weichtheile zurückdrängen; der Schenkelhals wird mit einer Stich- oder Kettensäge durchsägt, während der Schenkelkopf mit der Knochenzange fixirt wird (Fig. 607). (Siehe das Weitere bei der folgenden Operation.)

Fig. 607.

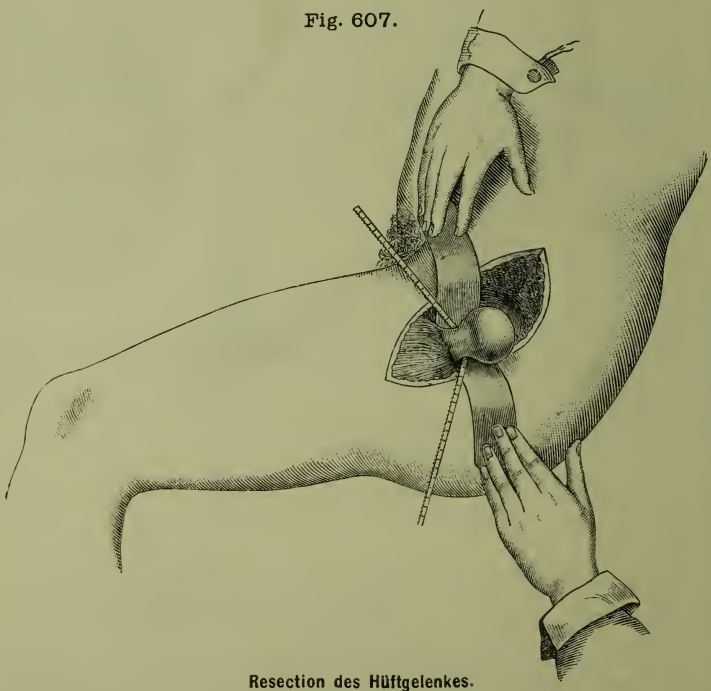

Resection des Hüftgelenkes.

Absägen des Schenkelkopfes mit der Kettensäge. Zurückhalten der Weichtheile durch einen Zinnstreifen.

Subperiostale Resection des Hüftgelenkes.

Mit dem Längsschnitt nach von Langenbeck.

1. Bei halb (im Winkel von 45°) flectirtem Oberschenkel wird von der Mitte des Trochanters in der verlängerten Achse des Oberschenkels ein **gerader Schnitt** ca. 12 cm nach hinten oben in der Richtung gegen die spina superior posterior des Darmbeins hin geführt (Fig. 608).

Fig. 608.

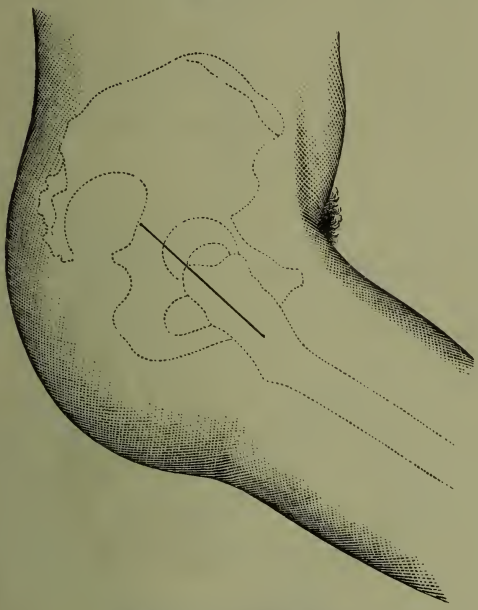

Resection des Hüftgelenkes.
Längsschnitt nach von Langenbeck.

2. Der Schnitt dringt zwischen die Faserbündel des m. glutaeus maximus ein und spaltet die Schenkelfascie und das Periost des Trochanters.

3. Während man die Wundränder mit Haken kräftig auseinander ziehen lässt, werden von diesem Spalt aus sämmtliche Muskeln, welche sich an den Trochanter ansetzen (an der vorderen Fläche der glutaeus minimus, pyriformis, obturator internus und gemelli (Fig. 609), an der hinteren Fläche der glutaeus medius und quadratus femoris (Fig. 610), mit dem Messer von demselben abgelöst, wobei

Fig. 609.

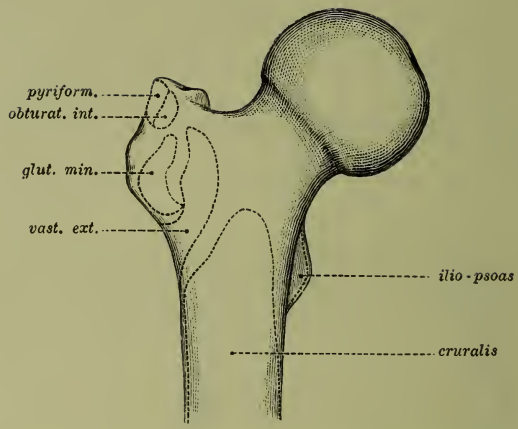

Oberes Ende des rechten Oberschenkelbeines mit den Muskelansätzen (von vorne).

Fig. 610.

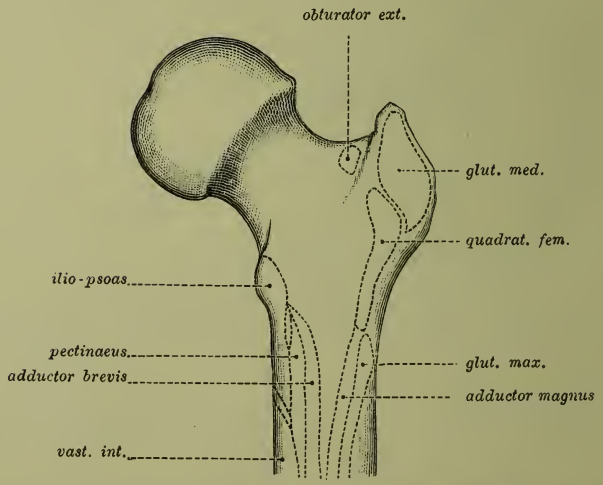

Oberes Ende des rechten Oberschenkelbeines mit den Muskelansätzen (von hinten).

man ihre Verbindung mit der Schenkelfascie und dem Periost sorgfältig zu erhalten sucht.

Man kann sich diese mühsame Arbeit wesentlich erleichtern dadurch, dass man (nach König) die Corticalis der vordern und hintern Fläche des trochanter major mit zwei Meisselschnitten abtrennt und, ohne das Periost am unteren Rande der Schnitte mit zu trennen, die beiden Knochenblätter durch Hebelbewegungen des Meissels nach beiden Seiten hin abbricht. Darnach schlägt man das zwischen beiden stehen bleibende dreieckige Stück der Trochanterspitze quer ab, worauf der Schenkelhals frei vorliegt.

4. Mit einem starken Messer wird ein kräftiger longitudinaler Schnitt auf den Schenkelhals geführt und so oft wiederholt, bis die zähen Fasern der Gelenkkapsel und das Periost völlig gespalten sind.

Fig. 611.

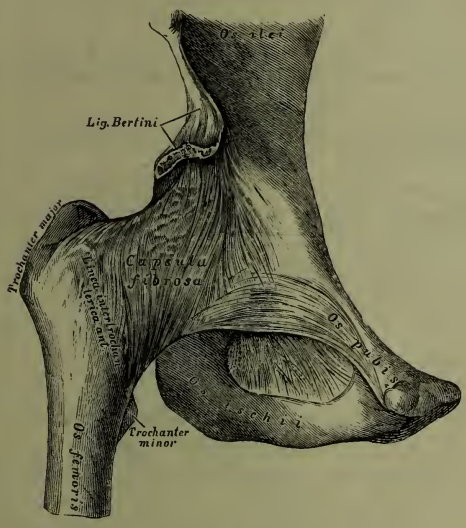

Bänder an der vorderen Seite des Hüftgelenkes.

5. Von diesem Spalt aus löst man, abwechselnd den Hebel und das Messer gebrauchend, das Periost in Verbindung mit der Kapsel und dem Ansatz des m. obturator externus ringsum vom Schenkelhals ab (Fig. 611).

6. Darauf spaltet man das labrum cartilagineum und trägt nach beiden Seiten ein Stück mit dem Messer ab.

7. Nun lässt man den Schenkel adduciren und nach einwärts rotiren, der Schenkelkopf tritt mit schnalzendem Geräusch halb aus der Pfanne heraus.

8. Ein langes schmales Messer wird von hinten und aussen in die Pfanne eingeführt und trennt durch einen nach innen und vorne gegen den Schenkelkopf geführten Schnitt das gespannte ligamentum teres, worauf der ganze Schenkelkopf aus der Wunde hervortritt und wie oben beschrieben, abgesägt werden kann.

9. Ist der Schenkelhals abgeschossen, so muss der Kopf mit der Resectionszange, einem scharfen Resectionshaken oder einer Kugelschraube (s. Fig. 508) fixirt und dirigirt werden.

10. Ist auch der Trochanter major verletzt, so wird ein Stück desselben mit dem Schenkelhals durch schräge Führung der Säge entfernt.

11. Nach Stillung der Blutung wird ein starkes Drainrohr bis in die Pfanne hinein gelegt und in der Mitte der Wunde herausgeleitet. Der übrige Theil der Wunde wird durch die blutige Naht geschlossen.

Die Resection des Schenkelkopfes

mit vorderem Längsschnitt nach Lücke und Schede

eignet sich für solche Fälle, in denen die Kugel von vorne eingedrungen ist und den Schenkelkopf oder -hals zertrümmert hat, oder in denen nach Vereiterung des Gelenkes sich an der Vorderseite desselben ein Abscess gebildet hat.

1. Der Schnitt beginnt dicht unterhalb und einen Fingerbreit nach innen von der spina anterior superior und wird 10—12 cm gerade abwärts geführt.

2. Der innere Rand der mm. sartorius und rectus femoris wird freigelegt und nach aussen gezogen.

3. Im lockeren Zellgewebe des Muskelinterstitiums mit dem Finger oder der Kornzange vordringend, trifft man auf den äusseren Rand des m. iliopsoas, der mit einem Haken nach innen gezogen wird.

4. Indem man das Bein etwas flectiren, abduciren und nach aussen rotiren lässt, kommt die Gelenkkapsel zum Vorschein.

5. Dieselbe wird eröffnet und mit dem Knopfmesser nach oben und unten hin möglichst weit eingeschnitten.

6. Der Schenkelhals wird mit dem Elevatorium isolirt, mit der auf dem Zeigefinger eingeführten Stichsäge senkrecht zu seiner Längsaxe (von oben aussen nach unten innen) durchsägt.

7. Der limbus cartilagineus wird durch kurze kräftige Schnitte auf den Pfannenrand getrennt, der Gelenkkopf mit einer Zange oder einem scharfen Löffel herausgeholt, nachdem man das ligamentum teres durchschnitten hat.

8. Hüter hat das Verfahren dahin modificirt, dass er den Schnitt, von der Mitte zwischen spina anterior superior und trochanter, **schräg** nach unten innen 10—15 cm am **Aussenrande** des m. sartorius entlang führt.

9. Der Schnitt dringt oben sofort bis auf den Knochen, wodurch nur die äusseren Fasern des vastus externus durchschnitten

werden, läuft aber im unteren Wundwinkel seichter aus, um die arteria circumflexa femoris externa zu schonen, welche dicht unterm trochanter quer herüberläuft.

Fig. 612.

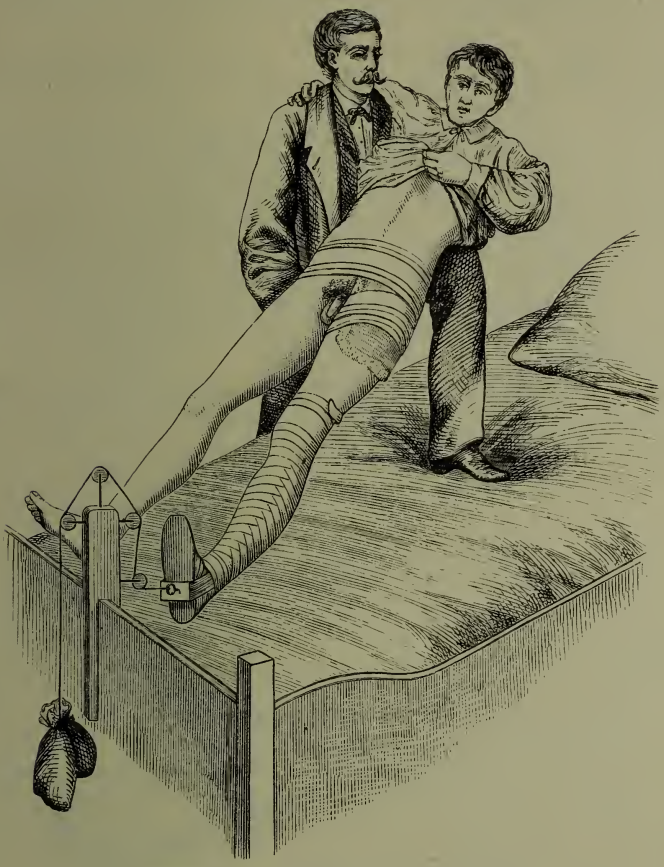

Aufheben des Kranken beim Verbandwechsel.

10. Bei dieser Methode ist es leichter, den verletzten Trochanter mit wegzunehmen, als bei der vorigen.

11. Um den Abfluss des Wundsecrets zu sichern, müssen bei diesen Methoden von der Wundhöhle aus sowohl nach hinten, durch

die Mitte des glutaeus maximus hindurch, als nach innen hinter den adductoren durch mit Hülfe der Kornzange Drainröhren gezogen werden.

12. Nach Beendigung der Operation wird sofort in der auf pag. 37 Fig. 47 abgebildeten Lage ein Extensionsverband (s. pag. 137) angelegt, und die Contraextension durch Erhöhung des Fussendes des Bettes bewirkt.

13. Bei der Nachbehandlung ist es die schwierigste Aufgabe, den Verband zu wechseln, ohne die Extension ausser Wirksamkeit zu setzen.

14. Dies kann entweder so geschehen, dass ein kräftiger Wärter seinen Fuss in das Bett setzt und den Oberkörper des Patienten so lange auf seinem gebeugten Oberschenkel ruhen lässt, bis der Verband gewechselt ist (Fig. 612). Oder man bedient sich des auf pag. 133 (Fig. 234) abgebildeten Hebeapparates, in welchem die Hüftgegend frei bleibt, so dass der Verband bequem gewechselt werden kann.

Der Extensionsapparat bleibt dabei in Thätigkeit (er ist auf der Figur nicht mit dargestellt worden, um dieselbe nicht zu sehr zu compliciren).

16. Sobald die Wunde geheilt ist, kann man den Patienten aufstehen und mit einem aus Gips oder Kleister hergestellten Schutzverband (tutor) umhergehen lassen.

Die Resection am Schädeldach (Trepanation).

1. Die Resection von Stücken der Schädelknochen kann nöthig werden:

a. um frische complicirte Schädelbrüche gründlich zu reinigen und die Wundhöhle zu **desinficiren**;
b. um lebensgefährliche **Depressionen** des Knochens zu beseitigen;
c. um in die dura mater und das Gehirn eingedrungene **Knochensplitter** oder **Fremdkörper** (Projectile, abgebrochene Messer- oder Degenspitzen etc.) herauszuziehen;
d. um angesammelten Flüssigkeiten (Blut, Eiter) Abfluss zu verschaffen, und
e. um intracranielle Blutungen zu stillen.

2. Wenn eine **Bruchöffnung** im Schädel vorhanden, aber das nach innen gedrückte Knochenstück wie gewöhnlich grösser ist, als die äussere Oeffnung, so muss die letztere **erweitert** werden, damit man das Knochenstück heben und herausziehen kann.

3. Zu diesem Zweck bedient man sich am besten einer Lüer-schen **Hohlmeisselzange** (Fig. 613) oder einer Hoffmann'schen

Fig. 613.

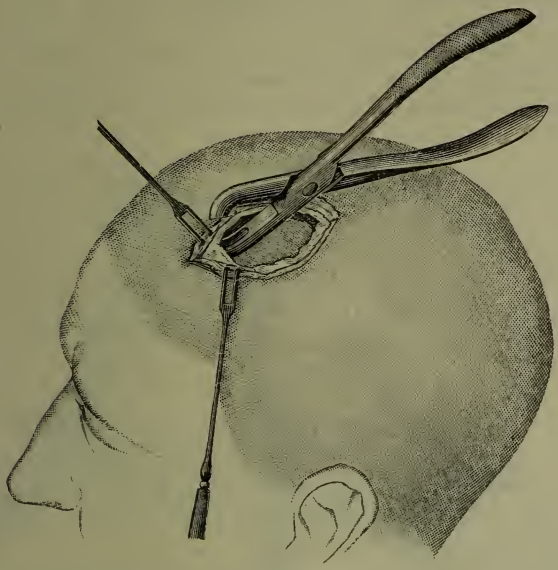

Abbeissen des Knochenrandes einer Schädelfractur mit Lüer's Hohlmeisselzange.

Locheisenzange (Fig. 614), falls nur die äussere Oeffnung so gross ist, dass sich der eine Arm der Zange unter den Knochenrand schieben lässt. Wenn man damit zur Zeit immer nur kleine Stücke

Fig. 614.



Hoffmann's Locheisenzange.

von den Bruchrändern abbeisst, so lässt sich die Oeffnung rasch nach jeder Richtung hin erweitern.

4. Ist keine grössere Oeffnung im Schädel vorhanden, sondern nur ein **schmaler Spalt**, welcher **erweitert** werden soll, so bedient man sich dazu der **Hohlmeissel**, und zwar am besten der gewöhnlichen, mit einem Holzstiel versehenen **Tischlermeissel** und eines hölzernen **Klöpfels**, mit welchem man kleine kurze Schläge gegen den am Knochenrand schräg aufgesetzten Meissel führt (Fig. 615). Hat

Fig. 615.



Ausmeisseln einer Degenspitze.

man auf diese Weise den Spalt vorsichtig erweitert, so dass man die Hohlmeisselzange anwenden kann, so vergrössert man mit dieser die Oeffnung in der vorher angegebenen Weise.

5. Sobald der niedergedrückte oder in die dura mater eingedrungene Gegenstand hinlänglich freigelegt ist, wird er mit dem Elevatorium gehoben, mit einer Pinzette oder Kornzange gefasst und vorsichtig herausgezogen. Steckt er in der dura mater ziemlich fest, so darf man ihn nicht mit Gewalt herausreissen, sondern muss ihn durch Einschneiden der dura lösen. Ist die Basis eines niedergedrückten Knochenstückes nicht vollständig durchgebrochen, so braucht dasselbe nicht weggenommen zu werden.

6. Soll eine im Schädel fest eingekeilte und im Niveau der Oberfläche abgebrochene Metallspitze herausgezogen werden, so kann man dieselbe von zwei Seiten durch kleine Hohlmeisselschnitte zugänglich machen (Fig. 615), bis sie sich dann mit einer kräftigen

Zange oder besser mit einem kleinen Schraubstock, wie ihn die Uhrmacher gebrauchen, fassen lässt.

Auch andere Fremdkörper (Haare, Erde, Tuchstücke etc.), welche in Bruchspalten eingeklemmt sind, müssen auf diese Weise herausgemeisselt werden, damit kein Schmutz in der Wunde zurückbleibt.

Vorgefallene Hirnpartieen, wenn sie nicht etwa zu Brei gequetscht sind, darf man nicht wegschneiden, da sie während des Vernarbungsprocesses sich wieder in die Schädelhöhle zurückziehen können. Doch müssen dieselben durch Abspülen mit Sublimatlösung etc. sorgfältig desinficirt werden.

7. Das **Heraussägen eines kreisförmigen Knochenstückes** (**Trepanation**) ist fast nur in den Fällen nothwendig, wo noch keine Oeffnung im Schädeldach vorhanden ist. Man bedient sich zu diesem Zwecke der **Kronensäge** (Trepan), und zwar genügt wohl in fast allen Fällen die kleinste Sorte des mit einer Hand zu führenden **Handtrepanes** (**Trephine**) (Fig. 616), mit welcher ein Knochenstück

Fig. 616.



Handtrepan.

von der Grösse eines Zehnpfennigstückes zur Zeit entfernt werden kann.

8. Wenn an der Stelle, wo man trepaniren will, eine Wunde in der Kopfschwarte bereits vorhanden ist, so wird dieselbe nur durch einen Schnitt, der bis auf den Knochen dringt, erweitert. Wo nicht, so macht man am besten einen halbzirkelförmigen Schnitt bis auf den Knochen und schiebt mit dem Schabeisen das Perikranium in Verbindung mit dem Lappen der Kopfschwarte so weit zurück, dass man die Kronensäge aufsetzen kann (Fig. 617).

Wenn möglich, vermeidet man dabei der Blutung wegen die Gegend des sinus longitudinalis und transversus und die der arteria meningea media (Fig. 618).

Fig. 617.

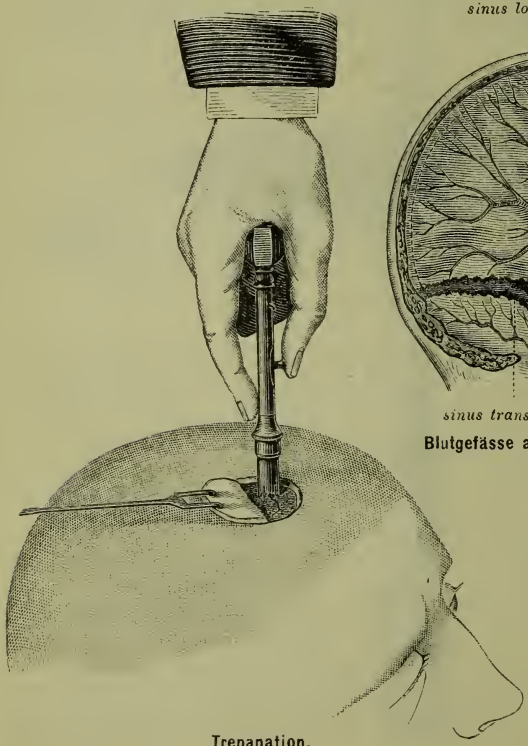

Trepanation.

Fig. 618.

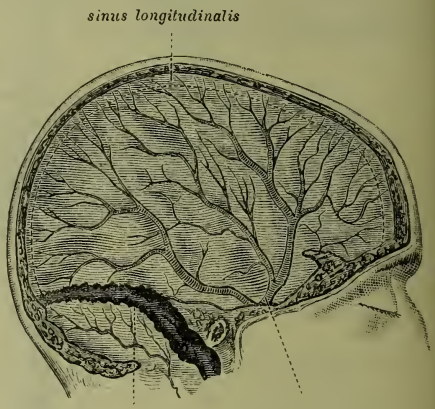

Blutgefässe an der Innenseite des Schädels.

9. Um die Führung der Säge zu sichern, lässt man zuerst den vorgeschobenen centralen Stachel des Trepans (die Pyramide) in den Knochen eindringen (was man sich durch

Vorbohren mittelst eines Tirefonds oder eines gewöhnlichen Bohrers erleichtern kann).

Sobald die Zähne der Säge einige Millimeter tief eingedrungen sind, wird der Stachel in die Krone zurückgezogen.

10. Das Sägen muss man von Zeit zu Zeit unterbrechen, theils um die Tiefe der Sägefurche mit dem Myrthenblatt einer Sonde oder mit einem schräg zugespitzten Federkiel zu untersuchen, theils um die Sägezähne durch Ausbürsten und Auswaschen mit Carbolwasser von den Knochenspänen zu befreien.

11. Ist an einer Stelle der Knochen ganz durchschnitten, so dürfen die Zähne hier nicht tiefer eindringen, sondern man lässt sie (durch Neigen der Krone) nur noch an den Stellen wirken, wo die tabula interna noch nicht getrennt ist. Vorher aber dreht man in das centrale Bohrloch eine kleine Knochenschraube (Heine's Tirefond) ein (Fig. 619).

Fig. 619.

Knochenschraube mit Roser's Haken.

12. Sobald die Knochenscheibe ringsum gelöst ist, hebt man dieselbe vorsichtig heraus, indem man einen im rechten Winkel gebogenen Haken in das obere Loch der Knochenschraube einhakt. Mit demselben Haken prüft man auch, ob deprimirte Knochensplitter sich bewegen lassen (Roser), und sucht sie damit oder mit einem stärkeren Hebel oder einer Zange emporzuheben oder ganz herauszuziehen.

13. Treten bei dieser Operation heftigere **Blutungen** aus abnorm erweiterten Venen der Diploë auf, so stillt man sie durch Hineindrücken einer in heissem Wasser erweichten Kugel von Carbolwachs oder Einschieben eines dicken Catgutfadens. Auch Blutungen aus den Aesten der Art. meningea media lassen sich durch eine Wachskugel stillen, wenn es nicht möglich sein sollte, die durchschnittene Arterie zu fassen und zu unterbinden. Blutungen aus einem verletzten Sinus pflegen nach Anlegung eines Druckverbandes aufzuhören.

14. Nach Beendigung der Operation wäscht man die ganze Wunde, auch die verletzte dura mater und selbst freiliegende Hirnsubstanz mit starker Carbol- oder Sublimat-Lösung und legt einen gut comprimirenden antiseptischen Polsterverband an, den man so lange als möglich liegen lässt.

15. Wenn die Erscheinungen zunehmenden Hirndrucks auf zunehmenden **intracraniellen Bluterguss** aus der **Arteria meningea media** schliessen lassen, dann ist die **Unterbindung** des Stammes derselben indicirt.

Um denselben freizulegen, muss der Schädel in der Mitte des planum temporale trepanirt werden und zwar an einer Stelle, wo sich eine 3 cm oberhalb des Jochbogens gezogene horizontale Linie mit einer 2 cm hinter dem aufsteigenden Fortsatz des Jochbeins gezogenen verticalen Linie kreuzt. Hier wird durch einen Lappenschnitt, dessen Basis nach unten, dessen Convexität gegen den Scheitel sieht, der musculus temporalis freigelegt, in der Richtung seiner Fasern bis an seinen oberen Rand gespalten und mit dem Raspatorium nach beiden Seiten vom Knochen abgeschabt. Dann setzt man den Stachel der Trepankrone auf die oben bezeichnete Kreuzungsstelle und sägt vorsichtig eine Scheibe aus dem Knochen heraus. An der Innenfläche derselben erkennt man die Furche der Arterie. Dieselbe ist in die dura mater eingebettet und muss deshalb mit stark gekrümmter Nadel und Catgutfaden umstochen werden.

Sollte der Stamm der Arterie durch diese Operation noch nicht hinreichend freigelegt werden, so muss man die Oeffnung mit der Hohlmeisselzange oder mit Meissel und Hammer erweitern.

Die Eröffnung der Brusthöhle (Thoracocenthese).

1. **Penetrirende Wunden der Brusthöhle** müssen **sofort** durch einen antiseptischen Occlusionsverband geschlossen werden.

Selbst Schusswunden der Pleura und der Lunge können darnach ohne Sepsis und ohne Eiterung zur Heilung gelangen.

Der Besitz eines Nothverband-Päckchens (pag. 157) kann in solchen Fällen lebensrettend sein.

2. Wenn aber die physikalische Untersuchung ergibt, dass in der Pleurahöhle sich Luft und Flüssigkeit angesammelt haben, (**Haemo-** oder **Pyo-Pneumathorax**) und wenn die begleitenden Erscheinungen (hohes Fieber, übelriechender Ausfluss) schliessen lassen, dass eine **Zersetzung** (Verjauchung) des Inhaltes stattgefunden, oder wenn qualvolle **Erstickungserscheinungen** durch den gesteigerten enthoracischen Druck hervorgerufen werden, dann darf man nicht säumen, durch weite Eröffnung der Brusthöhle den angesammelten Flüssigkeiten genügenden Abfluss zu verschaffen.

3. Man **erweitert** dann zunächst die vorhandene Wundöffnung, indem man von derselben aus die Haut nach beiden Seiten hin in

der Richtung des Intercostalraumes so weit einschneidet, dass man mit dem Finger in die Brusthöhle eindringen kann. Macht dies Schwierigkeiten, so drängt man mit der Sperrzange die Intercostalmuskeln auseinander.

4. Findet man, dass eine **Rippe** durch die Kugel **zerbrochen** ist, so muss das zertrümmerte Stück **subperiostal resecirt** werden. Aber auch, wenn die Rippe nicht verletzt sein sollte, ist es doch rathsam, bei allen Empyemen ein Stück der nächsten Rippe zu reseciren, weil es nicht möglich ist, die Oeffnungen in den Zwischenrippenräumen durch die eingelegten Drainröhren oder Canülen so lange genügend offen zu halten, bis die Eiterung versiegt ist, da die Rippen durch die Narbencontraction gegen einander gezogen werden.

5. Ist auf diese Weise der freie Abfluss hergestellt, so sucht man zunächst durch reichliches Ausspülen mittelst eines Irrigators, der mit warmem Salzwasser gefüllt ist, das angesammelte Secret und die etwa noch vorhandenen fremden Körper (Tuchfetzen etc.) herauszuschaffen.

6. Dabei leistet sowohl das **Ausblasen** mittelst einer mit Luft gefüllten Spritze als das **Umwälzen** des Körpers, so dass die Wundöffnung nach unten sieht (beide von Roser empfohlen), sehr wesentliche Dienste.

7. Darauf führt man eine oder mehrere starke Drainröhren in die Brusthöhle ein, befestigt ihre Enden durch Seidenfäden oder Silberdraht an der umgebenden Haut, und spült zum Schluss noch einmal die ganze Pleurahöhle mit einer nicht giftigen, desinficirenden Flüssigkeit (essigsaure Thonerde, Chlorzink, Thymol, Bor) gründlich aus.

8. Die Drainröhren dürfen nicht hermetisch verschlossen werden. Man bedeckt sie entweder mit einem grossen Polsterverbande von gut resorbirendem antiseptischen Material (Krüllmull, Torf, Sägespäne, Moos etc.) und wiederholt die antiseptische Ausspülung ein oder mehrere Male am Tage, oder führt in das Drainrohr ein dünneres langes Kautschukrohr ein, dessen unteres Ende in einen mit Carbollösung halb gefüllten Eimer gehängt wird, in welchen das Secret dann fortwährend abfliessen kann.

Umgibt man dann die Wunde mit einem antiseptischen Polsterverband, so kann derselbe bisweilen wochenlang liegen bleiben.

9. Sind die äusseren Wundöffnungen bereits vernarbt, oder befinden sie sich an Stellen, welche einen freien Abfluss des Wundsecretes nicht zulassen (z. B. in der Schlüsselbein- oder oberen Schulterblattgegend), so ist es nothwendig, die Pleurahöhle an einer günstigeren Stelle zu eröffnen (**Thoracocenthese**).

10. Dazu wählt man entweder den fünften oder sechsten Intercostalraum (Fig. 620) in der Mitte zwischen Axillar- und Mamillar-

Fig. 620.

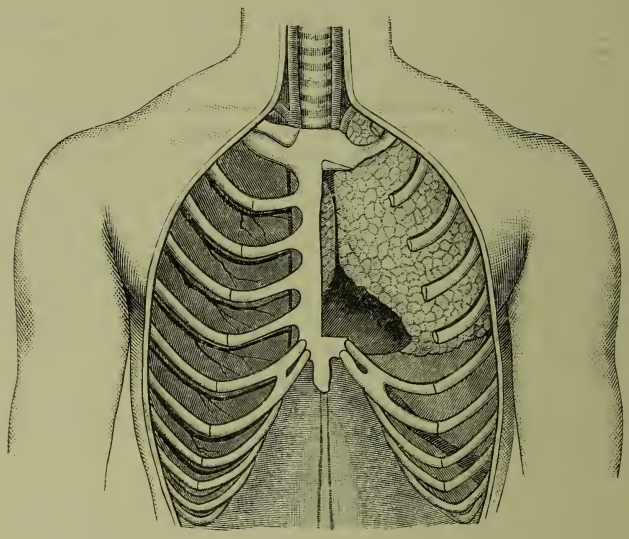

Vordere Ansicht des Brustkorbes.

linie, oder die Gegend der siebenten Rippe hinten dicht unterhalb des unteren Winkels der scapula. Vorher muss man sich durch physikalische Untersuchung die Gewissheit verschaffen, dass an dieser Stelle wirklich eine Ansammlung von Flüssigkeit vorhanden und nicht etwa die Lunge mit der Rippenpleura verwachsen sei. In zweifelhaften Fällen kann man sich darüber durch Aspiration mittelst der Pravaz'schen Spritze Gewissheit verschaffen.

11. An dieser Stelle wird ein 3—4 cm langer Einschnitt gemacht und zwar hart am **oberen Rande der unteren Rippe** entlang, weil die arteria und der nervus intercostalis am **unteren Rande der oberen Rippe** entlang läuft. Von hier aus dringt man mit vorsichtigen Schnitten gegen die Pleura vor, bis an einer Stelle der Eiter zum Vorschein kommt, und vergrössert dann die Oeffnung so, dass der freie Abfluss gesichert ist.

12. Dazu ist es aber fast immer nöthig, mehr oder weniger grosse Stücke von den benachbarten Rippen zu reseciren.

Die Rippenresection

wird in folgender Weise ausgeführt:

1. Ein Schnitt, welcher parallel der Rippenachse 5—6 cm lang über die Mitte der Rippe hin geführt wird, trennt Haut und Muskeln bis auf das Periost.

2. Mit scharfen Haken werden die durchschnittenen Weichtheile auseinandergezogen. Das Periost wird in der Richtung des Hautschnittes 2—3 cm weit gespalten. An jedem Ende des Periostschnittes wird ein Querschnitt (|——|) von einem Rande der Rippe zum andern gemacht und dann mit dem Raspatorium das Periost in zwei Lappen nach oben und unten hin von der Aussenfläche der Rippe abgeschoben.

3. Mit einem spitzen gebogenen Elevatorium wird dann, zunächst vom unteren Rippenrande her, unter Schonung der im sulcus costalis verlaufenden arteria intercostalis das Periost auch von der hinteren Fläche der Rippe vorsichtig abgelöst, bis die Spitze des Instrumentes im oberen Intercostalraum zwischen Periost und Rippe herausgedrängt werden kann.

4. Unter dem Schutz desselben wird darauf ein genügendes Stück der Rippe mit der Stichsäge (Fig. 621) oder mit der amerikanischen Baumscheere (Fig. 622) resecirt.

Fig. 621.

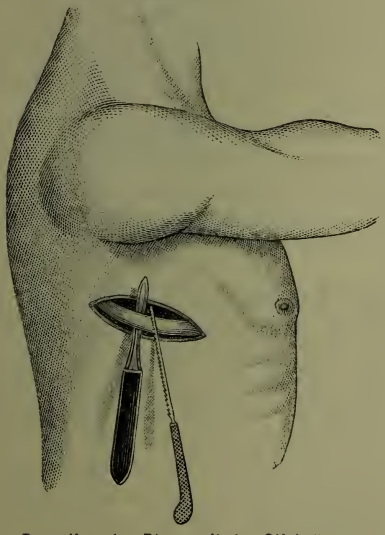

Resection der Rippe mit der Stichsäge.

Fig. 622.



Amerikanische Baumscheere.

5. Endlich wird die Rückseite des Periostcylinders, welche nunmehr in der Tiefe der Wunde freiliegt, sammt der mit ihr verwachsenen pleura costalis in der Nähe des oberen Rippenrandes so weit eingeschnitten, dass ein dickes Kautschukrohr in die Brusthöhle hinein geschoben werden kann.

6. In ähnlicher Weise kann man auch Stücke vom Brustbein mit der Lüerschen Hohlmeisselzange (Fig. 497) reseciren, wenn es für den freien Abfluss des Pleurainhaltes nothwendig erscheint, darf dabei aber nicht vergessen, dass die **arteria mammaria interna** zu beiden Seiten des Brustbeines, ca. 1 cm weit vom Rande desselben entfernt, hinter den Rippenknorpeln herabläuft (Fig. 620).

7. Will man wegen Blutungen aus dieser Arterie dieselbe **unterbinden**, so muss man sie an dieser Stelle durch Resection der davor liegenden Rippenknorpel freilegen.

Die Darmnaht.

1. Wenn aus Wunden der Bauchwand ein Darmstück vorgefallen ist, so muss man es so rasch als möglich unter antiseptischen Cautelen reponiren, zu welchem Zwecke man die Bauchwunde, so weit nöthig erscheint, mit dem geknöpften Messer erweitert. Sobald die Reposition gelungen ist, wird die Bauchwunde durch tiefe und oberflächliche Nähte sorgfältig geschlossen und ein gut comprimirender antiseptischer Verband angelegt. Die Lage des Patienten, welche dafür die bequemste ist, zeigt Fig. 49.

2. Wenn das vorgefallene **Darmstück** eine Wunde zeigt, dann muss dieselbe vorher durch die Darmnaht vereinigt werden.

3. Da nur die serösen (peritonealen) Flächen des Darmes mit einander zu verwachsen pflegen, so müssen vorzugsweise diese und zwar in hinreichender Breite durch die Naht mit einander in Berührung gebracht werden.

4. Bei **einfachen Schnitt- oder Stichwunden** krempelt man die Wundränder ein wenig nach innen um und näht die Umschlagsfalten mit einer feinen runden Nähnadel und einem feinen antiseptischen Seidenfaden zusammen, indem man die Stiche ca. 4 mm zwischen Schleimhaut und Muskelhaut durchführt (Lembert's Darmnaht. Fig. 623 u. 624).

5. Auch kann hier die überwendliche oder **Kürschnernaht** (Fig. 625), welche sich rascher ausführen lässt, als die Knopfnaht, mit gutem Erfolge angewendet werden.

Fig. 623.

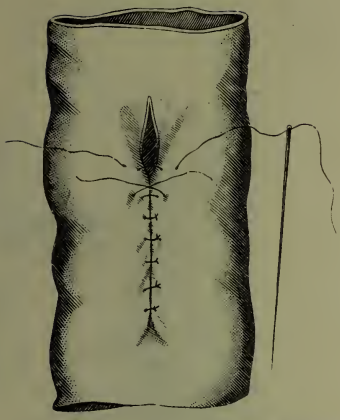

Fig. 624.

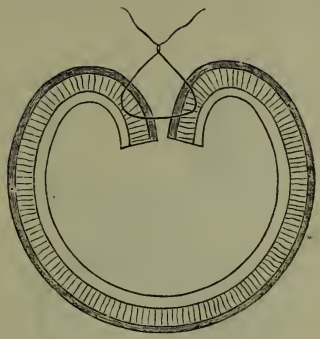

Lembert's Darmnaht.

6. Eine Verbesserung der Lembert'schen ist die **doppelreihige Darmnaht** von Czerny (Fig. 626), durch welche zuerst die **Wundränder** der muscularis und serosa und dann erst die Flächen der serosa mit einander in Berührung gebracht werden.

Fig. 625.

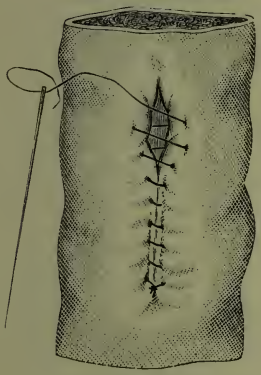

Ueberwendliche Naht.

Fig. 626.

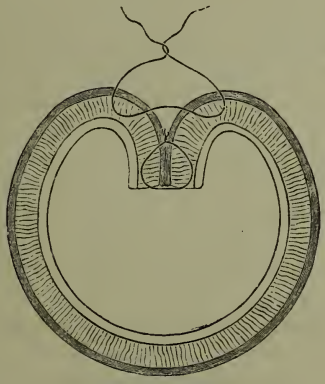

Czerny's Darmnaht.

7. Wenn der **ganze Darm** quer durchschnitten ist, dann kann man (nach Jobert) den Rand des unteren Darmendes ca. 5 mm weit einkrempeln, das obere Ende in ersteres einschieben und mit demselben durch feine Knopfnähte so verbinden, dass sich nur die

serösen Flächen berühren. Vorher muss von beiden Darmenden das Mesenterium so weit abgerissen werden, dass es der Einstülpung nicht hinderlich ist (Fig. 627 u. 628).

Fig. 627.

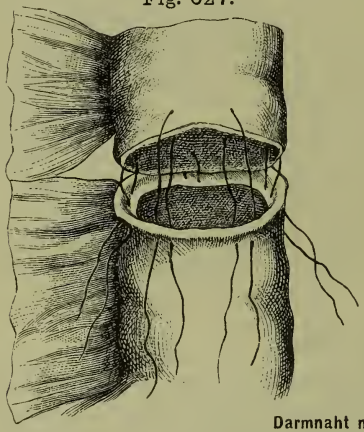

Fig. 628.

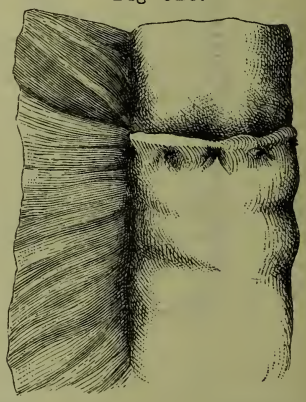

Darmnaht nach Jobert.

8. Wenn bei perforirenden Bauchwunden eine Verletzung des Darmrohrs zu vermuthen ist, dann ist es gerechtfertigt, sofort die Bauchhöhle in der linea alba zu öffnen (Laparotomie), das verletzte Darmstück herauszuziehen, und zu versuchen, durch Vereinigung der Darmwunde und antiseptische Ausspülung der Bauchhöhle die drohende septische Peritonitis zu verhüten.

9. Findet man dabei ein Darmstück durch die Kugel derartig zerrissen und gequetscht, dass eine Vereinigung durch die Darmnaht keinen Erfolg verspricht, dann kann (in ganz frischen Fällen) die **Resection des verletzten Darmstückes** mit nachfolgender **zirkulärer Darmnaht** versucht werden.

10. Um die Ausführung dieser Operation zu erleichtern und das Resultat derselben zu sichern, hat man schon im Mittelalter Versuche gemacht, den Darm über ringförmige Körper zu vereinigen, welche in das Darmlumen geschoben und später mit dem Kothe wieder entleert wurden. So verwendeten die „vier Meister“ zu diesem Zwecke die getrocknete Luftröhre eines Thieres, Jobert einen Metallring, Amussat einen Holzcylinder mit Furche.

Dies Verfahren ist von Neuber durch Anwendung eines gefurchten entkalkten Knochenrohres verbessert und seitdem in meiner Klinik (beim widernatürlichen After) mehrfach mit sehr gutem Erfolge ausgeführt worden.

Darmresection und zirkuläre Darmnaht.

Bei einer Schusswunde des Darmes würde man nach dieser Methode in folgender Weise verfahren:

1. Nachdem das verletzte Darmstück genügend weit aus der grossen Bauchwunde hervorgezogen und durch Bespülung mit antiseptischer Flüssigkeit gründlich gereinigt und desinficirt worden ist, legt man unten um die Darmschlinge einen dicken Kranz von erwärmtem Sublimatmull, welcher von Assistentenhänden auf die Bauchwunde gedrückt wird, um das Hervordringen der Därme und das Hineinfliessen von Blut und Darminhalt in die Bauchhöhle zu verhüten. Dann umschnürt man in genügender Entfernung von beiden Enden des zu resecirenden Stückes den Darm mit einer dünnen elastischen Schnur, welche man durch eine kleine Oeffnung, die man nahe am Darm ins Mesenterium schneidet, hindurchgeführt hat, aber nur so fest, dass kein Koth mehr durchpassiren kann.

2. Darauf schneidet man das verletzte Darmstück bis über die Grenzen der Quetschung hinaus sammt dem dazu gehörigen keilförmigen Stück des Mesenteriums mit der Scheere weg.

3. Nachdem alle durchschnittenen Gefässe sorgfältig unterbunden oder umstochen sind, werden zunächst die Ränder des ausgeschnittenen Mesenteriumdreiecks durch eine fortlaufende Catgutnaht zusammengenäht.

4. Dann werden, zuerst an der Mesenterialseite, die Wundränder des Darmes (von innen) durch die Wölfler'sche **innere Darmnaht** (Fig. 629 u. 630) soweit zusammengeheftet, dass gerade noch das Neuber'sche **Knochenrohr** (Fig. 631) in die beiden Darmöffnungen eingeschoben werden kann.

5. Der Rest der Darmränder wird über das Knochenrohr von aussen durch Lembert'sche Nähte zusammengenäht.

6. Um nun den vereinigten Darm auf dem Knochenrohr sicher zu fixiren, führt man mit einer graden runden Nadel einen Catgutfaden zwischen Darmwand und zusammengenähtem Mesenterium durch und knotet denselben zirkulär um den Darm so zusammen, dass er die Wundränder und Nähte sanft in die Furche hineindrängt (Fig. 632 und 633).

7. Zum Schluss werden noch einige Nähte durch die Serosa gelegt, welche die Einkrempelung sichern.

8. Dann löst man die beiden Gummischnüre und reponirt das zusammengenähte Darmstück, nachdem man vorher die ganze Bauchhöhle auf das sorgfältigste zuerst mit warmem Salzwasser und zum

Fig. 629.

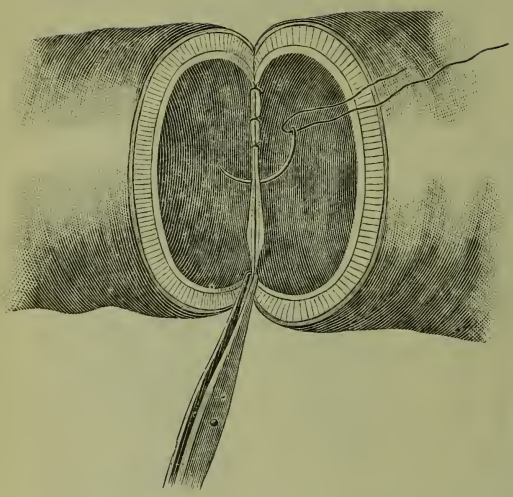

Wölfler's innere Darmnaht.

Fig. 630.

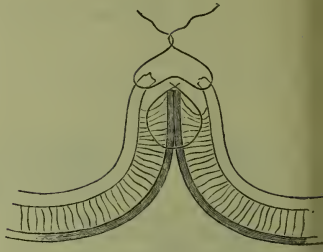

Wölfler's innere Darmnaht.

Fig. 631.

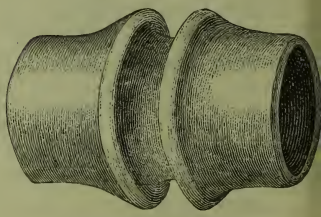

Decalcinirter Knochenring.

Fig. 632.

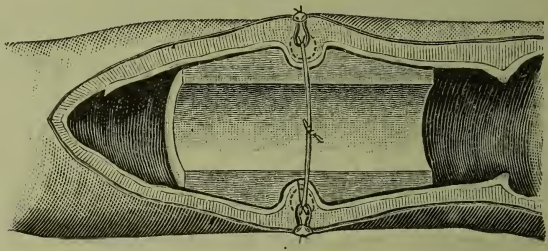

Darmnaht mit Knochenring (Neuber).

Fig. 633.

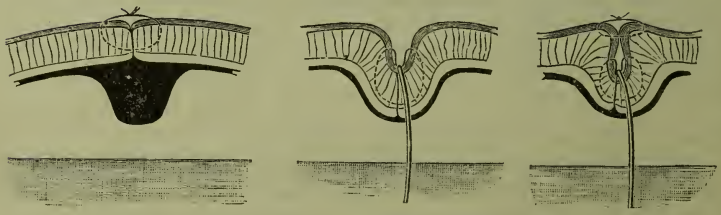

Schematische Darstellung der Neuber'schen Darmnaht.

Schluss mit Sublimatlösung ausgespült hat, namentlich dann, wenn schon Darminhalt in den Peritonealsack gelangt war.

9. Findet man, dass die Kugel den Darm an mehreren Stellen verletzt hat, so muss auch mit diesen in derselben Weise verfahren werden.*)

10. War schon Peritonitis vorhanden, so muss man in der Lumbalgegend an beiden Seiten Löcher in die Bauchwand schneiden und dicke Gummidrains durch dieselbe in die Bauchhöhle einführen, um die Ansammlung von septischer Flüssigkeit in derselben zu verhindern.

11. Dann wird die grosse Wunde der Bauchwand durch tiefe und oberflächliche Nähte genau verschlossen.

12. Der decalcinirte Knochenring löst sich in der Darmflüssigkeit ganz oder theilweise auf und meist kommen nur Reste desselben mit dem Stuhlgang zum Vorschein.

13. Wenn kein decalcinirter Knochenring vorhanden ist, so kann man auch andere cylindrische Körper, die sich im Darmsecret auflösen, für diesen Zweck verwenden, z. B. Vaginalsuppositorien aus Gelatine, ein Stück Makaroni der dicksten Sorte, ein Stück von einem Carlsbader Hörnchen etc. (Weir).

Bei **Schussverletzungen des Mastdarms** ist es rathsam, sofort die Sphincterportion desselben nach hinten bis an die Spitze des Steissbeins zu spalten (Sphincterotomie), damit nicht der Koth in die Wunde hineingepresst wird. Um den Abfluss des Koths und der Wundflüssigkeiten zu erleichtern, legt man ein dickes Kautschukrohr (Fig. 634), welches mit Jodoformmull umwickelt ist, in den Mastdarm

Fig. 634.

Drain-Tampon für den Mastdarm.

ein, und lässt dasselbe ruhig liegen, bis es durch die Granulationen der Wunde gelöst wird. Durch das Rohr werden mit Hülfe einer Wunddusche täglich reinigende Ausspülungen des Mastdarms vorgenommen.

---

*) Bull heilte auf diese Weise einen Patienten, dessen Darm an sieben Stellen von einer Kugel durchlöchert war. Die Operation wurde erst siebenzehn Stunden nach der Verletzung vorgenommen. Siehe New York Medical Journal. Febr. 14. 1885.

Der Harnröhren- und Blasenschnitt.

1. Die **Eröffnung der Harnröhre vom Damm aus** (**Boutonnière**, Urethrotomia externa) ist dringend nothwendig, wenn die **Harnröhre verletzt** (gequetscht, zerrissen) ward und die so gefährliche **Harninfiltration** droht oder bereits entstanden ist.

2. Man führt eine **gefurchte Sonde** (Steinsonde) oder einen **Katheter** bis in die Blase oder, wenn dies nicht möglich, bis an die Stelle der Verletzung, und lässt dieselbe von einem Assistenten genau in der Mittellinie festhalten.

3. Der Verwundete wird auf den Rand des Operationstisches mit auseinandergespreizten Beinen auf den Rücken gelegt (**Steinschnittslage**).

4. Genau in der Mittellinie (Raphe) zwischen dem emporgehobenen Hodensack und dem After, in welchen zur Controle der linke Zeigefinger eingeführt ist, wird ein 3—4 cm langer Einschnitt gemacht, der aber den bulbus urethrae nicht verletzen darf, weil darnach starke Blutung erfolgt.

Durch vorsichtige Wiederholung des Schnittes dringt man in die Tiefe, bis die Furche der Sonde frei gelegt ist (Fig. 635).

Fig. 635.

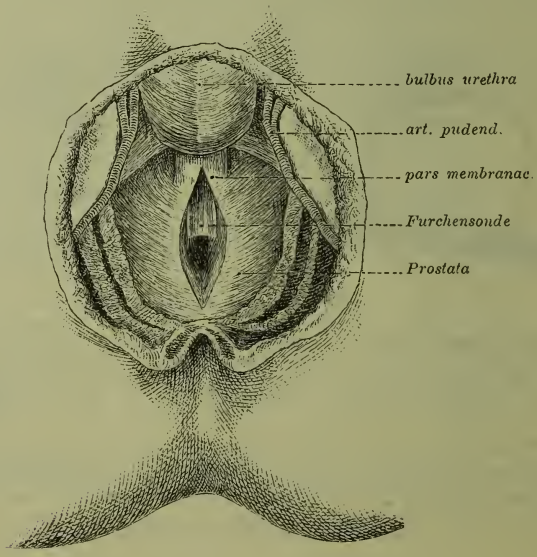

5. Wenn es gelungen war, die letztere bis in die Blase zu führen, so wird nun an derselben entlang eine ∿förmig gebogene Hohlsonde in die Blase gebracht und auf dieser, nach Entfernung der Furchensonde, ein elastischer **Katheter**, der einige (zwei) Tage in der Blase liegen bleibt, bis die Gefahr der Harninfiltration vorüber ist.

6. Wenn aber die vorherige Einführung der Furchensonde misslang, weil die **Harnröhre** ganz **abgerissen** war, dann gilt es, das **Blasenende der Urethra** zu finden, was oft sehr schwierig ist.

7. Nachdem man die Blutcoagula energisch aus der Wundhöhle ausgeräumt und letztere mit desinficirender Flüssigkeit ausgespült, lässt man mit scharfen Haken die Wundränder auseinanderziehen. Bisweilen erkennt man dann sofort das centrale Ende der Urethra in Gestalt eines beweglichen blutig infiltrirten Vorsprungs, der wie ein festes Blutgerinnsel aussieht.

Wo nicht, so veranlasst man den Verwundeten zu uriniren oder lässt, falls derselbe tief chloroformirt ist, von einem Assistenten einen starken Druck auf die gefüllte Blase ausüben.

An der Stelle, wo der Urin hervorquillt, sucht man dann die Ränder der abgerissenen Harnröhre mit Hakenpinzetten oder feinen Häkchen zu fassen und auseinander zu ziehen.

8. Gelingt dies, dann lässt sich mit Leichtigkeit eine ∿förmig gebogene Hohlsonde und auf dieser ein elastischer Katheter in die Blase schieben. Um den Katheter festzuhalten, macht man aus einem dicken Baumwollfaden eine **gekreuzte Doppelschlinge** (Fig. 636), durch deren Oeffnungen man das hervorragende Ende desselben steckt. Zieht man die Enden des Fadens fest an, und knotet sie noch einmal zusammen, so kann sich die Schlinge nicht von selbst lösen. Die Enden werden dann entweder an Löckchen der Schaamhaare, oder an einem lose hinter die glans penis angelegten Halbring eines Heftpflasterstreifens durch Knoten befestigt, oder an die Vorhaut angenäht.

Fig. 636.

Gekreuzte Doppelschlinge.

9. Wenn aber die Verletzung der Harnröhre hinter der pars muscularis, in der pars prostatica stattgefunden, z. B. bei Schussfracturen des Schaambeins, dann ist es meist nicht möglich, das vesicale Ende der Urethra aufzufinden. Die Gefahr der Harninfiltration bis weit ins Beckenzellgewebe hinauf ist dann aber sehr gross, weil dabei die tiefe Beckenfascie verletzt worden ist. In solchen

Fällen muss dann der **hohe Blasenschnitt** und von diesem aus der **Catheterismus posterior** ausgeführt werden.

10. Wenn Harnverhaltung stattfindet und die Blase bis zum Nabel ausgedehnt ist, dann ist diese Operation sehr leicht, weil durch die Blase das Bauchfell nach oben geschoben ist und garnicht in den Bereich des Schnittes kommt.

11. Man spaltet oberhalb der Symphyse die Bauchwand in der linea alba, bis die Blase sich in der Wunde vorwölbt, hakt in die Wand derselben zu beiden Seiten der Mittellinie feine Wundhäkchen oder Klauenschieberpinzetten ein und spaltet zwischen beiden die Blasenwand in genügender Ausdehnung, um ein dickes Drainrohr in dieselbe einführen zu können. Die Ränder der Blasenwunde kann man durch einige Stiche an die Ränder der Bauchwunde annähen.

12. Von hier aus gelingt es meist ohne Schwierigkeit, einen krummen Katheter durch die Vesicalmündung der Urethra nach aussen zu führen (Catheterismus posterior). Mit Hülfe dessen kann man dann einen Faden oder Silberdraht von unten her durch die Blase hinauf ziehen und mit diesem wieder ein Kautschukdrainrohr zur Perinaealwunde heraus leiten, durch welches dann der Urin frei abfliessen kann.

13. Ist aber die Blase leer, dann ist diese Operation sehr viel schwieriger, weil sich die Falte des Bauchfells bis an den oberen Rand der Symphyse herabgesenkt hat. Hier muss man nach Spaltung der Bauchwand sehr vorsichtig in die Tiefe dringen, bis man die Bauchfellfalte zu Gesicht bekommt und dieselbe dann mit einem stumpfen Haken gegen den oberen Wundwinkel hin ziehen lassen.

14. Wenn ein **fremder Körper** (z. B. eine Kugel) bis in **die Blase** gedrungen ist, so kann derselbe meistens auch durch einen Schnitt in der Mittellinie entfernt werden (Allarton's **Medianschnitt**).

15. Man **spaltet die Harnröhre vom Damm** aus, wie oben beschrieben und **erweitert** durch langsames Einbohren des Zeigefingers den **Prostataring**, bis man eine schmale Steinzange einführen und mit dieser die Kugel extrahiren kann.

12. Wenn die Kugel schon längere Zeit in der Blase verweilte, so dass sich Harnconcremente um dieselbe abgelagert haben, so kann es nothwendig werden, dieselbe durch den **hohen Blasenschnitt** zu entfernen.

Die Tracheotomie.

1. Die **künstliche Eröffnung der Luftwege** ist nothwendig, sobald in Folge von Verletzungen des Kehlkopfes, der Trachea oder deren nächster Umgebung, durch Glottisoedem, Eindringen fremder Körper in die Luftwege etc. die Athmung in lebensgefährlicher Weise behindert wird.

2. Dieselbe ist am raschesten und leichtesten auszuführen durch Spaltung des ligamentum crico-thyreoideum (**Laryngotomie**), welche auch genügt, wenn es nur darauf ankommt, augenblickliche Erstickungsgefahr abzuwenden (Fig. 637).

Fig. 637.

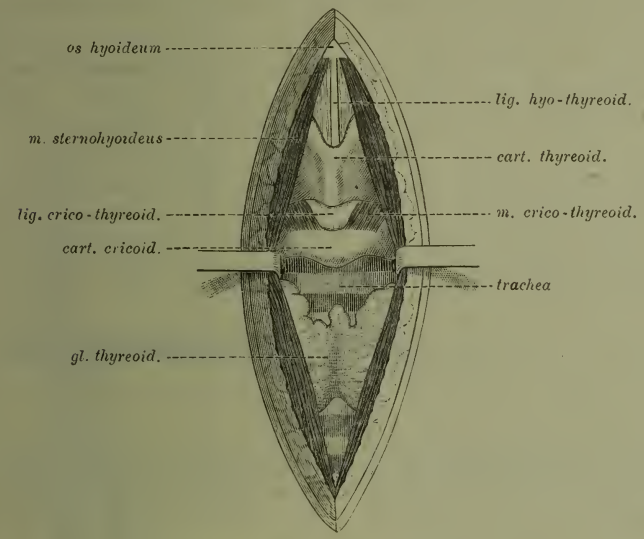

Kehlkopf und Luftröhre von vorne.

3. Ist die Oeffnung nicht genügend, so kann die Cartilago cricoidea mit gespalten werden (Crico-Tracheotomie).

4. Die **Luftröhre selbst** wird am besten oberhalb der Schilddrüse eröffnet (**Tracheotomia superior**).

5. Die Eröffnung unterhalb der Schilddrüse (**Tracheotomia inferior**) ist schwieriger und gefährlicher, weil die Trachea hier viel tiefer liegt und nicht selten vor ihr abnorm verlaufende grosse Blutgefässe (arteria anonyma, carotis, thyreoidea magna; vena jugularis media, thyreoidea magna) gefunden werden.

6. Man kann bei diesen Operationen die Patienten sehr wohl chloroformiren, so lange sie noch nicht allzu sehr asphyktisch geworden sind. Die Chloroformirung erleichtert die Ausführung der Operation wesentlich, weil die Bewegungen des Kehlkopfes dadurch weniger stürmisch werden.

7. Bei stark zurückgebogenem Kopf wird genau in der Mittellinie ein 3—4 cm langer Hautschnitt gemacht, den man vorher durch einen farbigen Strich vorzeichnen kann.

8. Das Zellgewebe auf dem spatium intermusculare wird zwischen zwei Pinzetten in die Höhe gehoben und getrennt, wie bei der Unterbindung geschildert (s. pag. 225). Die mm. sternohyoidei werden mit stumpfen Haken (Schielhaken oder Lidhaltern) auseinander gezogen.

9. Jedes blutende Gefäss wird sofort unterbunden, im Nothfalle umstochen. Ist Eile nöthig, so fasst man die blutenden Lumina mit Schieberpinzetten und lässt dieselben seitwärts hängen. Dadurch werden zugleich die Wundränder auseinander gezogen.

10. Wenn sich das Mittelstück der Schilddrüse (Isthmus) bis auf die obersten Ringe der Trachea oder auf den Schildknorpel erstreckt, so spaltet man das hintere Blatt der mittleren Halsfascie durch einen kleinen Querschnitt auf die Mitte des Ringknorpels, löst sie mit der Hohlsonde oder einem Schielhaken (Fig. 638) von der

Fig. 638.

Schielhaken.

Trachea ab und dringt auf diese Weise ohne Blutung **hinter** die Schilddrüse und das Venennetz (Bose's retrofasciale Ablösung der Schilddrüse).

11. Sobald die Trachea frei gelegt ist, muss man dieselbe gut fixiren, um die vordere Wand genau in der Mittellinie mit Sicherheit spalten zu können. Dies geschieht am besten durch einen scharfen Haken (z. B. von Langenbeck's **Doppelhaken**) (Fig. 639 u. 640), dessen Spitze man am unteren Rande des obersten Knorpels einsenkt. Indem man damit die Luftröhre nach oben zieht und festhält, sticht man das Messer auf der Furche des Hakens ca. 1 cm tief in die Luftröhre ein und spaltet die vordere Wand so weit, als sie ganz frei gelegt worden ist. Dabei muss man sich hüten, in das zurückgeschobene Zellgewebe oder gar in die Schilddrüse zu schneiden, weil eine heftige Blutung erfolgen und das Blut in die geöffnete

Fig. 639.

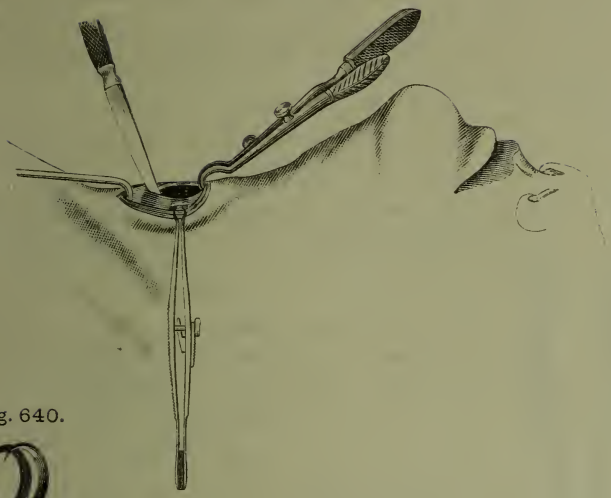

Tracheotomie.

Fig. 640.

von Langenbeck's Doppelhaken.

Trachea eindringen könnte. Deshalb lässt man die Schilddrüse mit einem Schielhaken nach abwärts ziehen.

12. Der Spalt in der Trachea wird durch Oeffnen des Doppelhakens zum Klaffen gebracht und dann sofort eine Lüer'sche **Doppelcanüle** (Fig. 641) eingeschoben, welche man durch eine um den Hals geschlungene Gummischnur befestigt.

Fig. 641.

Lüer'sche Doppelcanüle.

13. Statt des Hakens kann man sich zum Fixiren der trachea auch zweier Häckchen, oder noch besser zweier **Klauenschieberpinzetten** (Fig. 642) bedienen, welche zu beiden Seiten der Mittellinie in die Wand der Luftröhre eingehakt werden und den Spalt auseinanderziehen in dem Augenblick, wo das Messer eindringt.

Fig. 642.

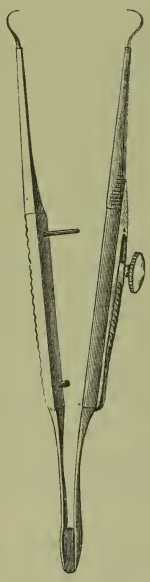

Klauenschieberpinzette.

14. Hat man keine Canüle zur Hand, so schiebt man ein dickes Drainrohr ein, dessen unteres Ende schräg abgeschnitten wird, oder man biegt aus Silberdraht rasch zwei Haken, wie Fig. 643 zeigt, welche beiderseits in den

Fig. 643.

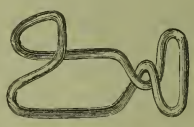

Haken aus Draht.

Luftröhrenspalt eingeführt und durch eine Gummischnur auseinander gehalten werden.

15. Ist nichts dergleichen zur Hand, so zieht man mit einer krummen Nadel an jedem Spaltrand einen Ligaturfaden oder Silberdraht unter einem der Knorpelringe durch und spannt beide Ligaturen durch eine um den Hals geführte Gummischnur so, dass die Wunde klaffend erhalten wird.

16. Doch muss ein solcher Nothbehelf möglichst bald durch eine Canüle ersetzt werden, wenn die Luftröhre lange Zeit offen gehalten werden soll.

17. Ist Blut in die Luftröhre gedrungen, so kann man dasselbe mit einem elastischen Katheter heraussaugen.

18. Kugeln oder andere fremde Körper, welche in die Luftwege eingedrungen sind, sucht man mit einer Zange hervorzuziehen.

19. Nach beendiger Operation legt man auf die Wunde hinter die Canülenplatte ein Stückchen angefeuchteten Borlints oder Jodoformmulls und bedeckt die vordere Fläche des Halses mit einigen Lagen feuchter Gaze. Die innere Canüle muss von Zeit zu Zeit herausgenommen und mittelst eines weichen Federbartes vom Schleim gereinigt werden.

Die Einspritzung unter die Haut.

(Hypodermatische Injection.)

1. Das Einspritzen einer Morphiumlösung in das Unterhautzellgewebe ist auf dem Verbandplatze wie im Lazareth eine der segensreichsten Operationen, und oft das einzige Mittel, den hoffnungslos Verwundeten ihr Ende **zu erleichtern.**

2. Auch pflegt eine, ca. 10 Minuten **vor** dem Beginn der **Chloroformirung** gemachte Injection von Morphium (0,01—2 bei Erwachsenen) eine rasche, sanfte und **anhaltende Narkose** zu bewirken.

3. Jeder Arzt sollte im Kriege eine Pravaz'sche Spritze nebst Morphiumlösung bei sich tragen und genau wissen, welcher Dosis Morphium jede Abtheilung seiner Spritze entspricht.

4. Nachdem man die bestimmte Quantität der Lösung in die Spritze eingesogen und die etwa mit eingedrungene Luft durch Vorschieben des Stempels bei erhobener Spitze ausgetrieben, erhebt man eine Hautfalte irgendwo am Körper (z. B. auf der Rückseite des Vorderarmes, an der Aussenseite des Oberschenkels), stösst die spitze Canüle rasch durch die Basis der Falte bis in das Unterhautgewebe ein, überzeugt sich durch einige Seitenbewegungen, dass die Spitze nicht etwa bloss in das Corium oder gar in eine Vene eingedrungen ist, und entleert den Inhalt durch langsames Vorschieben des Stempels (Fig. 644).

Fig. 644.

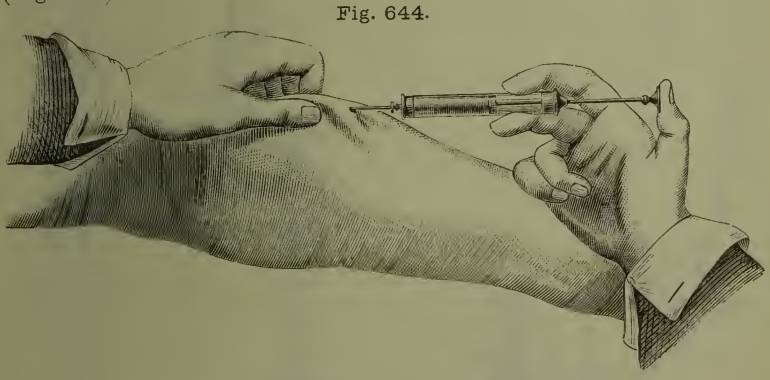

Hypodermatische Einspritzung.

5. Darauf zieht man die Canüle wieder heraus und setzt den Zeigefinger einige Augenblicke auf die Stichöffnung, um das Ausfliessen der injicirten Flüssigkeit zu verhindern. Ein gleichzeitig

mit dem Mittel- und Ringfinger ausgeübter leichter Druck und gelindes Reiben befördert die Vertheilung und Resorption der Lösung.

6. Es ist nothwendig, auch bei dieser kleinen Operation nicht nur die Spritze und die eigenen Finger, sondern auch die zur Einspritzung gewählte Hautstelle vorher sorgfältig zu reinigen und zu desinficiren. Sonst entstehen darnach leicht subcutane Abscesse.

Operationen bei künstlicher Beleuchtung.

1. Im Kriege kommt der Chirurg häufig in die Lage, **bei Nacht zu operiren**, und die **auf Schiffen** während des Gefechts nöthig werdenden Operationen müssen in der Regel im unteren Schiffsraum bei künstlichem Lichte ausgeführt werden.

2. Für die meisten Operationen ist eine intensive Beleuchtung des Operationsfeldes durchaus nothwendig, und der Chirurg muss sich zu helfen wissen, wenn das Local selbst, wie gewöhnlich, nur unzureichend erhellt ist.

3. Ein einfaches, aber sehr gutes Beleuchtungsmittel ist die **Wachsfackel** (Fig. 645), welche man

Fig. 645.



Wachsfackel.

Fig. 646.

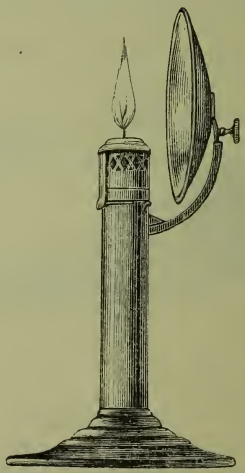

Ravoth's Operationsleuchter.

Fig. 647.

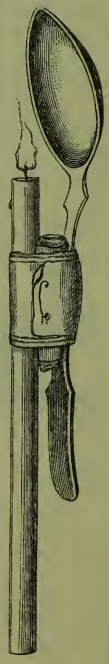

Improvisirter Reflector.

sich aus einem gewöhnlichen federkieldicken Wachsstock dadurch bereitet, dass man drei bis vier Stränge desselben wie einen Strick zusammen dreht. Zum Schutz der Hand gegen das herabträufelnde heisse Wachs steckt man die Fackel durch eine aus Pappe oder Cigarrenkistenholz gefertigte Scheibe, in deren Mitte ein Loch geschnitten ist.

4. Eine vorzügliche Beleuchtung gibt der Ravoth'sche **Operationsleuchter** (Fig. 646), ein Wachslicht, welches in einer mit Spiralfeder versehenen Hülse steckt; dieselbe trägt einen verschiebbaren Blechspiegel, welcher das Licht auf das Operationsfeld reflectirt.

5. In Ermangelung desselben kann man sich einen Beleuchtungsspiegel dadurch **improvisiren**, dass man einen silbernen Löffel mittelst einer Compresse und einer Binde an ein Wachslicht festbindet, wie Fig. 647 zeigt.

Sachregister.

(Die Zahlen geben die Seiten an; die mit einem * bezeichneten Artikel sind illustrirt.)

A.

* Abductionsschiene bei Radiusfractur 85.
Ableitung der Wundsecrete 23.
Absetzung der Glieder 254 f.
* Achtertour 59.
* Aderlass 248 f.
— * mit Lanzette 248.
— * mit Phlebotom 249.
— * Verband nach Aderl. 249.
Alkohol, absoluter 45.
Amputation 254 f.
— * Absägen der Knochen 262 f.
— Allgemeine Regeln für die Amput. 254 f.
— * Durchschneidung der Weichtheile 254 f.
— Indicationen für die Amput. 184.
— * Messer für dieselbe 255.
— Vereinigung der Wunde 266, 267.
— Vorbereitungen f. d. Amput. 254.
— * des Fusses 291, 292.
— * der Metatarsalknochen 291, 292.
— des Oberarmes 282 f.
— des Oberschenkels 317 f.
— des Unterschenkels 309 f.
— — * mit seitlichem Lappen nach v. Langenbeck 309, 310.
— des Vorderarmes 277 f.
* Amputationsstumpf mit Schieberpinzetten 17.
* Aneurysmanadel, Einführen derselben 227.
Antiphlogose 4, 49.
Antisepsis 3.
Antiseptik im Kriege 160.
— secundäre 176—182.
Antiseptica 36 f.
— Absoluter Alkohol 45.
— Borsäure 43.
— Carbolsäure 39.
— Chlorzink 41, 42.
— Essigsaure Thonerde 43, 44.
— Hypermangansaures Kali 44.
— Jodoform 42, 43.
— Naphthalin 45.
— Salicylsäure 44.
— Sublimat 40, 41.
— Thymol 45.
— Wasserstoffsuperoxyd 45.
Antiseptische Darmsaiten 19.
Aorta abdominalis, Compression derselben, 199.
Aortencompressorium
— * nach Brandis 214.
— * nach Esmarch 211, 212, 213.
— * nach Pancoast 210, 212.
— * improvis. nach Esmarch 213.
Apolyse nach Neudörfer 333.
Arm. * Badewanne für denselben 9.
— * Bindeneinwickelung 63, 64.
— * Drahtschwebe n. Volkmann 156.
— * Querschnitte 277 f.
Arm-Amputation 277 f., siehe: Ober- resp. Vorderarm.
Arm-Fractur, Schienen u. Verbände:
— * Abductions-Sch. (Radiusfr.) 85.
— * Dorsal-Sch. (Radiusfr.) 86.
— * Flügel-Sch. (Vorderarm) 90.
— * Schiene aus Glas 93.
— * „ „ Pappe 88.
— * „ „ Telegraphendraht 154.
— * „ rechtwinkl. gepolstert. (Vorderarm) 85.
— * „ stumpfw. gepolst. 86.
— * Supinations-Sch. (Vorderarm) 86.
— * provisor. Armlade aus Pappe 152.
— * Spangipsverband 102, 103.
— * Schienenverb. (Oberarm) 81, 82.
— — * Stromeyer's Kissen (Oberarm) 129.

— * Triangelkissen (Oberarm) 129, 130.
Arteria axillaris, Digitalcompression 199.
— * brachialis, Digitalcompression 199.
— * carotis communis, Digitalcompression 197, 198.
— cruralis, Unterbindung vor Exart. nach Larrey 323, 324.
— femoralis, Compression durch:
— — * Fingerdruck 200.
— — * improv. Knebeltourniq. 202.
— — * Stangendruck 202, 203, 204.
— — * Tourniquet 201.
— — Umschnürung mit elast. Strang 204, 205.
— iliaca externa, Digitalcompr. 200.
— * poplitea bei Resectionen 364.
— * subclavia, Compression 197, 198, 199.
Arterie.
— * Torsion derselben 18.
— * Umstechen derselben 17, 18.
— Unterbindung siehe: Arterien-Unterbindung.
Arterien * des Armes 221.
— * d. Kopfes, Halses u. der Achselgegend 219.
— * des Oberschenkels 220.
— * des Unterschenkels 221.
Arterienscheide, * Freilegung u. Oeffnung derselben 225, 226.
Arterienunterbindung an
— * anconea 235.
— * Aorta 238.
— * axillaris 234.
— * brachialis 235.
— * carotis communis 229, 230.
— * femoralis 241, 242.
— * iliaca communis 238, 239.
— * iliaca externa 240.
— * lingualis 231.
— mammaria interna 388.
— meningea media 384.
— * poplitea 243.
— * radialis 236, 237.
— * subclavia 232, 233.
— * tibialis antica 244, 246.
— * tibialis postica 245, 247.
— * ulnaris 236, 237.
* Arterienzange nach Spencer Wells 16.
Asepsis 3, 4.
Asphyxie:
— spastische 171, 173.
— paralytische 171, 172.
Aufsaugen des Wundsecrets 29.
* Augenbinde (monoculus) 63.
* Augenbund 72.
* Ausmeisseln einer Degenspitze 380.
* Ausspülung, letzte 29.
* Autotransfusion 253.

B.

Bad, Vollbad 8.
* Badewanne (nach Quincke) 8, 9.
— * für Arm 9.
— * für Bein 9.
Bänder * des Ellbogengelenks 346.
— * des Fussgelenks 357, 358, 359.
— * des Handgelenks 337.
— * des Hüftgelenks 375.
— * des Kniegelenks 363, 369.
— * des Schultergelenks 353.
* Balkenpinzette nach Amussat 18.
Ballverband 65.
* Baumscheere, amerikan. 387.
* Beckenstütze, n. Bardeleben 104.
— * nach Esmarch 104.
— * nach Volkmann 35, 36.
* Beckentuch, grosses 79.
Bein, * Badewanne für dasselbe 9.
— * Drahtschwebe f. dasselbe 156.
— * Einwickelung desselben 67, 68.
Bein-Fractur, Schienen und Verbände:
— * provisorische 81.
— * nach Bell 84, 85.
— * aus Blech 91.
— * aus Draht 92.
— * aus Glas 94.
— * aus Pappe 89.
— * aus Telegraphendraht 155.
— * aus Tuch 82, 83.
— * Beinlade 127, 128.
— * Spangipsverband 104—106.
Beinlade
— * nach Mac Intyre 127, 128.
— * nach Petit 127.
— * nach Scheuer 128.
Beleuchtung, künstliche, durch
— * Operationsleuchter 402, 403.

— * improvisirten Reflector 402, 403.
— * Wachsfackel 402, 403.
Bewegung, passive 333.
Billroth-Battist 34.
Binde:
— * einschnürende 57, 59.
— * elastische beim Listerverband 35.
— Normal- 161.
— * vielköpfige (Scultet) 60.
— * zweiköpfige 21, 60.
— Anlegen derselben 56.
Binde für
— * Kopf 61—63.
— * Finger, nach Exartic. 65.
* Bindenende, Befestigung desselben 61, 70.
Bindenmaterial:
— Cambric 56.
— Flanell 56.
— Gummi 34, 35.
— Kautschuk 34, 35.
— Leinwand 56.
— Mull (Gaze) 21, 31, 56.
— Shirting (Stouts) 56.
— Watte 56.
Binden-Touren (Gänge):
— * Hobelbinde (Spirale) 57, 59.
— * klaffende B. 59.
— * Kreisgang (Zirkeltour) 57, 59.
— * Kreuzbinde f. Fingerexartic. 65.
— * Kreuzgang (Spica, Achtertour) 59.
— * Schlangentour 57, 59.
— * T-Binde 60, 61.
— * Umschlag (renversée) 58, 59.
* Binsenmatte 147.
Bismuthum subnitricum 46.
Blase, Fremdkörper in derselben 396.
Blasenschnitt 394 f.
— hoher 396.
— Medianschnitt (Allarton) 396.
* Blattsäge 262.
Blechbüchsen statt Eisbeutel 51.
* Blechschienen 91, 92.
* Bleiplattennaht 26—28.
* Blumengitter (Kniegelenk) 366.
Blutleere, künstliche, nach Esmarch 205 f.
— * Apparat dazu nach Esmarch 206, 207.
— * Schlussapparat nach Foulis 207, 208.
— * Compressionsgurt nach Nicaise 209.
Blutleere, künstliche, bei
— * Hüftgelenks-Exartic. und Resect. 210.
— * Oberschenkel-Amputat. 210, 211.
— Schultergelenks-Exartic. u. Resect. 208, 210.
Blutstillung 16 f.
— durch Compression
— — * directe 195.
— — * indirecte 197.
— durch Glüheisen 197.
— durch Styptica 196.
— durch Unterbindung
— — * directe 16 f., 218 f.
— — * indirecte 222 f.
Blutungen aus d. Diploë 383.
— aus d. Art. meningea med. 384.
* Bogensäge 262.
Borlint nach Lister 43.
Borsäure 43.
Borsalbe nach Lister 43.
* Boutonnière 394.
Brandliniment 45.
Bruch s. Fractur.
* Brückengipsverband nach Pirogoff 108.
— * mit Bügeln 109, 110.
— * f. Ellbogengelenk (mit Bügeln) 109.
— * f. Kniegelenksresect. 109—111.
— * f. Unterschenkel 108.
* Brust, Einwickelung derselben 67.
— * Tuchverband 77.
* Brustgürtel 77.
Brusthöhle, Drainage 385.
— Eröffnung 384 f.
— Wunden 384, 385.
* Brustkorb, vordere Ansicht desselben 386.
* Brusttuch 77.
* Bügelschiene Esmarch's f. Resect. d. Fuss- u. Handgel. 118.

C.

* Calcaneus, Auslösung bei Exart. ped. nach Syme 302.
— * Absägen bei Exart. ped. nach Pirogoff 304.
— * Absägen bei Exart ped. (Le Fort) nach v. Bruns 309.
* Canüle bei Infusion 251.
— bei Tracheotomie, improv. 400.
* Capistrum 62.

*Capitium triangulare parvum 70.
— *quadrangulare magnum 71, 72.
Carbolsäure 39, 40
Carbolsäurelösung, Desinfection für Hände und Instrumente 161.
Carbolsäurekalk 46.
Carbolstreupulver 46.
Carbolvergiftung 39.
Carbolwasser, schwaches u. starkes 40.
*Carbolzerstäuber 8.
*Carotis communis sinistr., Unterbindung 229, 230.
Catgut, Chromsäure-C., nach Lister 19, 20.
— Juniperus-C., nach Kocher 20.
— in Sublimat auf Verbandplatz 164.
— *-Glaskasten nach Hagedorn 19,
— *-Naht 26, 28.
Catheterismus posterior 396.
*Chirotheka 63, 64.
Chloroform:
— *-apparat Esmarch's n. Skinner 169, 170.
— -dämpfe 169.
— Kleidung u. Lage des zu Chloroformirenden 169.
— -narkose 169.
— — Morphium-Injection 169, 401.
— — Stadium der Excitation, der Toleranz 170.
Chlorzink 41, 42.
Chlorzinkjute-Kuchen nach Bardeleben 42.
Chronisch entzündliche Processe, Heilung derselben 55, 56.
Collodium-Gazestreifen 20.
*Compressen, gespaltene 263.
Compression:
— directe, der Wunde 195 f.
— — durch Fingerdruck 195.
— — durch Tamponade 196.
— — durch Verband 195.
— indirecte des Hauptarterien-Stammes 197 f.
— — durch forcirte Beugung der Glieder 202, 204.
— — *durch Stangendruck 203.
— — *durch Tourniquet 201 f.
— — *durch Umschnüren des Gliedes 204, 205.
*Compressionsgurt nach Nicaise 209.
Condy's fluid. 44.
Contraextension 139, 140.
Contraextensionsgürtel 140.
Crico-Tracheotomie 397.

D.

Damarfirniss 101.
Darm
— *Naht 388 f.; s. Darmnaht.
— *Resection 390.
Darmnaht 388 f.
— *nach Czerny (doppelreihig) 389.
— * „ Jobert 389, 390.
— * „ Lembert 389.
— * „ Neuber 392.
— * „ Wölfler (innere N.) 392.
— *überwendliche (Kürschnernaht) 389.
Darmsaiten, antiseptische 19.
*Daumen, Exarticulation 271—273.
Deckverband 30, 31.
*Desault-Liston'sche Schiene 136.
Desinfectionsofen 36.
Distraction des Handgelenks:
— *elastische 143.
— *Gewichts-D. 143.
*Dobson's Holzgestell als planum inclin. dupl. 126.
*Doppelhaken nach v. Langenbeck 399.
*Doppelkanüle nach Lüer 399.
*Doppelschlinge, gekreuzte, zur Befestigung des Katheters 395.
*Doppelschiene Esmarch's für Resect. des Ellbogengelenks 120.
*Doppeltgeneigte Ebene 124,125.
— *nach Dobson 126.
— *nach Esmarch 125.
*Dorsalschiene bei Radiusfractur 86.
— *nach Volkmann f. Resection d. Fussgelenks 117, 118.
*Drahthose v. Bonnet 123, 124.
— *v. Esmarch 124.
*Drahtkörbe 92.
*Drahtmaske zum Chloroformiren 170.
Drahtschwebe
— *für Arm 156.
— *für Bein 156.
*Drahtsiebschienen 92, 93.
*Drain-Tampon für d. Mastdarm 393.

Drainage 23.
— der Brusthöhle 385.
— d. Kniegelenks 370.
Drainage mit:
— Catgutfäden 24.
— Glaswolle 24.
— * Kautschukdrain 23.
— * Knochendrain 24.
— Rosshaaren 24.
* Drain-Zange nach Lister 23.
Dreieck, offenes 69.

E.

* Ebene doppeltgeneigte 125.
* Einspritzung unter die Haut 401.
* Einstülpungsnaht nach Neuber 193, 194.
* Einwickelung durch Binden 56 f.
Einwickelung:
— * des Armes 63, 64.
— * des Beines 67, 68
— der Brust 67.
— * der Finger 63, 64.
— * des Fusses 67, 68.
— * des Halses 68.
— * der Hand 63, 64.
— * der Schulter 63, 64.
— * des Rückens 67.
* Eisbeutel 51.
— improvis. 51.
* Eisdusche gegen parenchym. Nachblutungen 215, 216.
* Eiterbecken 15.
— * nierenförmiges 15.
— * wannenförmiges 15.
Ekzem, Carbol- 39.
— Sublimat- 41.
Elektrische Reizung d. Inspirationsmuskeln 175.
Elevatorium:
— * breites 332.
— * schmales 332.
— * Geisfuss 332.
— * Sayre's E. 332.
Ellbogengelenk:
— * Bänder 346.
— * Querschnitt 281.
Ellbogengelenks-Exarticulation 280—282.
— * Lappenschnitt 282.
— * Zirkelschnitt 280.
Ellbogengelenks-Resection 344 f.
— nach Hüter 348 f.
— „ * nach v. Langenbeck 347 f.
— „ * nach Lister 344 f.
— partielle 328.
— Schienen und Verbände:
— — * Doppelschiene nach Esmarch 120.
— — * Gipsschwebeschiene nach Esmarch 114, 115.
— — * Schwebeschiene, getheilte n. Esmarch 121.
— — * Schienen, diverse 86, 93, 154.
— — * gefenst. Spangipsverband 108.
— — * Stützapparat f. Schlottergelenk 349.
Ellbogengelenks-Verletzungen 328, 329.
— * Armschiene, stumpfw. 86.
— * Brückengipsverband mit Bügeln 109.
— * Spangipsverband 102.
* Ellbogentuch 73.
* Entspannungsnaht 26, 27.
Epidermisnaht nach Donders 64.
Erbrechen bei Narkose 175.
Erstickungserscheinungen 384.
Exarticulation:
— Allgemeine Regeln 267, 268.
— * subperiostale 327.
— * des Daumens 271—273.
— * des Ellbogengelenks 280—282.
— * des Fingers, III. Phalanx 268.
— * „ „ II. Phalanx 269.
— — * Verband nach der Exart. 65.
— * des Metacarpo-Phalangeal-Gelenks 269—271.
— * der vier letzten Metacarpalknochen 273, 274.
— * des Fusses 293 f.
— — * nach Günther (Pirogoff) 305 bis 307.
— — * nach Le Fort (Pirogoff) 307 bis 309.
— — * nach Pirogoff 304—305.
— — * nach Syme 300—303.
— — * unter dem Talus (Malgaigne) 298—300.
— — * im Tarso-Metatarsalgelenk (Lisfranc) 293—296.
— — * im Tarsus (Chopart) 296—298.
— * des Handgelenks 274—276.
— des Oberschenkels
— — * nach Manec 320—323.

— — * nach Vetsch 323—325.
— des Schultergelenks 286 bis 289.
— — * mit Lappenschnitt 286—288.
— — * mit Zirkelschnitt 288, 289.
— des Unterschenkels im Kniegelenk.
— — * mit Lappenschnitt 315, 316.
— — * mit Zirkelschnit 313, 315.
— * der Zehen 290—293.
* Extension 138.
— * durch Gewichte am Oberschenkel 138.
— * durch Kautschukringe nach Esmarch 139, 140.
* Extensionsbrettchen, Befestigung desselben 140.
* Extensionsschiene, zerlegbare 141, 142.
* Extensionsverbände 136 f.
— bei Fractur der Metacarpalknochen 65.

F.

* Faltennaht 25.
Fascia:
— * nodosa 62.
— * sagittalis 61, 62.
— * uniens 61.
* Fasszange nach Faraboeuf 334.
*Fibula, Auslösen derselben 357.
Fieber:
— aseptisches 47.
— septisches 47.
Finger:
— * Blutleere, künstl. 209.
— * Verbände derselben 64, 65.
Fingerexarticulation 268 f.
— * II. Phalanx 269.
— * III. Phalanx 268.
— * Daumen 271—273.
— * Metacarpalknochen, d. vier letzten 273—274.
— * Metacarpo - Phalangeal - Gelenk 269—271.
Finger-Verletzungen 64.
Firniss-Papier 34.
* Flügelschiene für Fractur des Vorderarms 90.
Fractur
— * der Finger (Verband) 65.
— * des Kieferknochens (Verb.) 72.
— * der Kniescheibe (Verb.) 80.
— der Metacarpalknochen (Verb.) 65.
— des Oberarms:
— — * Gipsverband 103.
— — * Schienen, diverse 81, 82, 88.
— — * provisorische Armlade 152.
— — * Stromeyer's Kissen 129.
— — * Triangelkissen 129, 130.
— des Oberschenkels:
— — * Extension, elast. 142.
— — * Extensionsschiene 136, 138.
— — * Gipsverband 104.
— — * Gooch's Spaltschiene 139.
— — * Schienen, diverse 84, 89.
— — * Spreizlade 126, 127.
— — * Stromeyer's Kissen 128.
— — * Tragbahren-Extensionsverbd. 140.
— des Radius:
— — * Schienen 85, 86.
— des Schlüsselbeins:
— — * Bindenverband 65, 66.
— — * Heftpflasterverband 143, 144.
— — * Tuchverband 76.
— der Rippe 385.
— des Schädels 378 f.
— des Unterschenkels:
— — * Beinlade 127.
— — * Gipsschiene 99.
— — * Hohlschiene 84.
— — * Mac Intyre's Schiene 128.
— — * Pappschiene 89.
— — * provisor. Schiene 81.
— des Vorderarms:
— — * Gipsverband 102.
— — * Schienen, diverse 85, 86, 88, 90, 152, 154.
* Funda maxillae 63, 72.
Fuss:
— * Einwickelung desselben 67, 68.
* Fuss-Amputation 291, 292.
Fuss-Exarticulation 304 f.
— * nach Günther (Pirogoff) 305 bis 307.
— * nach Le Fort (Pirogoff) 307 bis 309.
— * nach Pirogoff 304—305.
— * nach Syme 300—303.
— * unter dem Talus (Malgaigne) 298—300.
— * im Tarso-Metatarsalgelenk (Lisfranc) 293—296.
— * im Tarsus (Chopart) 296—298.
Fussgelenk:
— * Aeussere Seite 356.

— * Bänder 357, 358, 359.
— * Innere Seite 359.
Fussgelenks-Resection:
— * osteoplast. im Tarsus 361 f.
— * subperiost. nach v. Langenbeck 355 f.
— Schienen und Verbände:
— — * Bügelschiene n. Esmarch 118.
— — * Dorsalschiene nach Volkmann 117, 118.
— — * Gipsschwebeschiene nach Esmarch 113—114.
— — * Schienen, diverse 91, 94.
— — * Suspendirung des gefenst. Gipsverbandes 50.
Fussgelenks-Verletzungen 329 bis 330.
* Fusslade (improv.) 141.
* Fusstuch 78.

G.

Gaze 30, 31.
— Gazebinden 31.
— gestärkte 31.
* Geissfuss 332.
Gelenke:
— Resection 331 f.
— Schlottergel. 336.
— Verletzungen 327 f.
Gelenkzertrümmerung 183.
* Genitalien, männl., Abschnürung 209.
Gips, verdorbener 96.
Gipsbinden 99.
— * Imprägniren derselben 99.
— * -Maschine 99, 100.
— * Unterlage für die Binden 99, 100.
Gipsbrei, Erstarren desselben 96.
— Zubereitung desselben 96.
* Gips-Hanfschiene nach Beely für Resect. des Kniegel. 110, 111.
* Gipskasten 99, 100.
* Gipskataplasmen 98.
* Gipsmesser 101.
* Gipsscheere 101.
Gipsschienen:
— * abnehmbare 98, 99.
— Gipsschwebeschiene * nach Watson 112.
— Gipsschwebeschiene nach Esmarch:
— — * für Resection des Ellbogengelenks 114, 115.
— — * für Resection des Fussgelenks 113, 114.
— — * für Resection des Handgelenks 115—117.
Gipsverband 96 f.
— Abnehmen 101, 102.
— Anlegen 95.
— * Suspension 106, 107.
— Verstärkung 102 f.
— * mit Watteunterlage 100.
— * Brücken- (Latten-) 108—110.
— * gefensterter 101, 107, 108.
— * mit Scultet'schen Binden 96, 97.
— * aus Stücken grober Leinwand 97.
— wasserdichter 101.
* Glascylinder, kalibrirter 252.
* Glasdusche 14.
Glasflasche statt Eisbeutel 51.
* Glasschale für Instrumente 6.
* Glasschienen 93, 94.
Glottisoedem 397.
Glüheisen 197.
— * improvis. aus Telegraphendraht nach Brandis 197.
Granulation, gute 181.
Gummibinden 34, 35.
Guttaperchapapier 34.
Guttaperchaverband 96.

H.

Haare, Rasiren derselben um die Wunde 10.
* Hackenstütze n. Esmarch 35, 36.
Haemo-Pneumothorax 384.
Haken:
— * aus Draht, bei Tracheotomie 400.
— * scharfer Knochen- 335.
— * improvisirter Wund- 178.
— * scharfer Wund- 178.
— * stumpfer Wund- 178.
* Hakenzange 334.
Hals:
* Verband um denselben 68.
Halstuch:
— * einfaches 72, 73.
— * mit eingelegter Pappe 73.
Hand:
— * Einhüllung mit Tuch 73.
— * Hochlagerung 49, 50.
— * Kreuzbinde mit Tuch 73.
— * Sehnen auf der Dorsalfläche 342.
— * Schiene nach Stromeyer 85.
— * Verbände 63, 64.

Handgelenk:
— * Bänder 337.
— Distraction:
— — * elastische 143.
— — * Gewichts- 142, 143.
— * Frontaldurchschnitt 340.
— * Muskeln und Sehnen an d. Ulnarseite 337, * Radialseite 338.
* Handgelenks-Exarticulation 274—276.
— * Lappenschnitt 275—276.
— * Radiallappenschnitt 276.
— * Zirkelschnitt 274—275.
* Handgelenks-Resection 341 f.
— * Gipsschwebeschiene n. Esmarch 115—117.
— * Lister's Schiene 131.
Handgelenks-Verletzungen 327—328.
— * Papplade f. Volarseite 153.
* Handwurzelknochen 343.
Harninfiltration 394.
* Harnröhrenschnitt vom Damm aus 394 f.
Harnröhrenzerreissung 395.
Haut:
— * Naht derselben 266.
— Verpflanzung derselben nach Reverdin 182.
* Hautlappenschnitt 259, 260.
* Hautlöcher, künstliche 28, 29.
Hautmanschette, * Ablösung derselben von d. Fascie 257, 258.
Hautreize, zur Anregung der Respiration 173.
* Hautschnitt, Ausführung 224, 225.
* Hautschnitte, sämmtliche, zur Unterbindung der Gefässstämme 223.
* Heberahmen v. Volkmann 134.
* Hebevorrichtungen für Verwundete 132 f.
* Heftpflasteransa v. Crosby 137.
* Heftpflasterverband für Schlüsselbeinbrüche v Sayre 143, 144.
Heilgymnastik 56.
Heilung unter dem Schorf 45.
Herzthätigkeit, Erlahmung derselben in der Narkose 171, 172, 175.
* Hinterbackentuch 78.
* Hobelbinde 57, 59.
* Hohlmeissel und Klöpfel 380.
* Hohlmeisselzange n. Lüer 379.
Hohlräume in der Wunde 24.
* Hohlschienen, geformte 84, 85.
Holz (Sägespäne, -wolle, -faser) 31, 32.
* Holzschienen 81—87.
* Holzspan-Gipsverband 104, 105, 106.
Hospitalbrand 42.
Hüftgelenk:
— * Bänder 375.
— * Blutleere, künstl. 210.
— * Muskeln an seiner Rückseite und nerv. ischiad. 371.
Hüftgelenks-Resection:
— * mit hinterem Bogenschnitt 371 bis 372.
— * subperiostal (Längsschnitt) 373 f.
— mit vorderem Längsschnitt 376, 377.
— * Verbandwechsel nach Resection 133, 377, 378.
— * Verbände 37, 137.
Hüftgelenks-Verletzungen 330, 331.
* Hüfttuch 78.
Hyperaemie 49.

I.

Immersion:
— als Abkühlung 54, 55.
— antiseptische 179.
Imprägniren:
— * von Gipsbinden 99.
— von Verbandstoffen mit Borsäure 43.
— — Carbol 40.
— — Chlorzink 42.
— — Jodoform 42.
— — Naphthalin 45.
— — Salicylsäure 44.
— — Sublimat 41.
— — essigs. Thonerde 44.
— — Thymol 45.
Inactivitätsparalyse 333.
Indication für
— Amputation und Resection 182 f.
— operative Eingriffe nach Verletzung grösserer Gelenke 327 f.
— Unterbindung, indirecte 222, 224.
Infection, septische 4.

Infusion von Kochsalzlösung 250.
* Injection, hypodermatische 401.
Instrumente, Reinigung ders. 7.
* Inversion nach Nélaton 174, 175.
* Irrigation, als Abkühlung 52, 54, 55.
— permanente 44.
— — antiseptische 179, 180.
— — * Starke's Apparat dazu 181.
* Irrigator 13, 14.
— * improvis. nach Thiersch 15.

J.

Jodoform 42, 43.
Jodoformäther 43.
Jodoformgaze 42.
— klebende, nach Billroth 43.
Jodoformpulver 46.
Jodoformvergiftung 42.
Jute 32.

K.

Kälte 51.
— trockne 51.
Kali, hypermangansaures 44.
* Kalibrirter Glascylinder 252.
Katheter:
— Befestigung desselben 395.
— elastischer 395.
* Kautschuk-Aermel u. Schürzen 5.
* Kautschuk-Decke bei Operationen 11.
* Kautschukröhren zur Drainage 23.
* Kautschukschlauch mit Hakenknöpfen zur elast. Extension 140.
Kautschukstoffe 34.
* Kehlkopf (von vorne) 397.
— Verletzung desselben 397.
* Kettensäge 334.
Kieferknochen, Schussfracturen und Heilung 72.
* Kinnschleuder 63, 72.
Kissen:
— * nach Stromeyer 128, 129.
— * „ Middeldorpf 130.
Kissenverband 31, 32.
* Klauenschieberpinzette 400.
Kleister:
— Bereitung 94.
— -Binden 94.
— -Schienen 94.
Kleisterverband 94, 95.
— * aufgeschnitten 95.
Kniegelenk:
— * Bänder 363.
— Drainage 370.
Kniegelenks-Resection:
— mit nach oben convexem Bogenschnitt 364.
— * mit vorderem Bogenschnitt 363 f.
— * subperiostale (seitl. Bogenschn.) 367 f.
— Nachblutung nach Resection 367.
— Schienen und Verbände nach Resection des Kniegelenks:
— — * Brückengipsverband 109.
— — * Gipshanfschiene (Beely) 110, 111.
— — * Gipsschwebeschiene (Watson) 112.
— — * Watson's Schiene 87.
— — * Verbände, diverse 32, 91, 92, 94, 113, 155, 366.
Kniegelenks-Verletzungen 330.
— * Brückengipsverband 110.
Kniescheiben-Fractur:
— * Tücherverband nach Major 80.
* Knietuch 78.
Knochen:
— * Absägen desselben 262 f.
— * Compressen 263.
* Knochenbohrer 365.
* Knochendrain 24.
Knochenfragmente, seitliche Verschiebung derselben:
— * Bell'sche Schienen 84.
— * Gooch'sche Spaltschienen 139.
* Knochenring bei Darmnaht 392.
— Ersatz desselben 393.
* Knochensäge 262 f.
* Knochenscheere 265.
* Knochenschraube mit Roser's Haken 383.
Knochenspitzen 265.
Knochensplitter 183.
* Knochenzange 256.
Knopflöcher in Haut 28, 29.
* Knopfnaht 21.
* Knopfsonde, gekrümmte, und Einführung derselben 227.
Knoten:
— * chirurgischer 22.
— * Schiffer- 16, 21, 69.
— * Weiber- 21, 69.
— * Schliessen desselben 228.
Kochsalzlösung (Infusion) 250.

* Kopfschleuder 70, 71.
Kopftuch:
— * dreieckiges 70.
— * viereckiges 71, 72.
* Kopfverbände 61, 62, 63.
— * Augenbinde (monoculus) 63.
— * Halfterbinde (Capistrum) 62.
— * Kinnschleuder (funda maxillae) 63.
— * Kopfmütze (mitra Hippokr.) 62.
— * Kreuzknotenbinde 62.
— * Nasenbinde 63.
— * Pfeilnahtbinde 61, 62.
— * zweiköpfige Vereinigungsbinde 61.
* Krankenheber nach Siebold 134 bis 136.
* Kreisgang 57, 59.
Kreuzbinde der Hand:
— * nach Finger-Exart. 65.
— * Tuchverband 73.
* Kreuzgang 59.
* Kronensäge 381.
Krüllgaze 31.
Kühldecke (Esmarch) 52.
Kühlschlange:
— * nach Esmarch 52, 53.
— * nach Leiter, f. d. Kopf 52, 53.
* Kürschnernaht 22.
* Kugelfeile nach Marshall 192.
Kugeln im Körper 176.
— Entfernung derselben 186, 187.
* Kugelschraube nach Baudens 188.
* Kugelsonde, elektr., improvisirte, nach Longmore 191.
— * nach Nélaton 189.
* Kugelsuche durch Acupuncturnadeln 189, 190.
Kugelsucher:
— * elektrischer nach Liebreich 189, 190.
— * nach Lecomte-Lüer 189.
* Kugelzange, amerikan. 188.
* Kugelzieher nach v. Langenbeck 188.

L.

Lage, hohe 49.
Lagerung der Verwundeten 132.
— * provisorische, Pott'sche Seitenlage 123.
— bei Verbänden an:
— — * Beckengegend, hintere 36, 38.
— — * Beckengegend, vordere 36, 37.
— — * Oberkörper 36, 37.
— — * Unterleib 36, 38.
— — * untere Extremität 36, 38.
— * beim Verbandwechsel eines amputirten Oberschenkels 320.
* Lagerungsapparat, improvisirt 155, 156.
Lagerungsverbände 122.
* Languettennaht 22.
Laparotomie 390.
* Lappenmesser, nach Langenbeck 259.
* Laryngotomie 397.
* Lattengipsverband nach Pirogoff 108.
* Ligamentum crico-thyreoideum, Spaltung 397.
* Locheisenzange nach Hoffmann 379.
* Löffel, scharfer 178.
* Löwenzange nach Fergusson 334.
Luft, Reinigung durch Spray 7.
* Luftröhre (von vorne) 397.
— * künstliche Eröffnung 397.
— Verletzung 397.

M.

Massage 56, 336.
Mastdarm:
— * Drain-Tampon für denselben 393.
— Schussverletzung 393.
* Matrazennaht 25.
* Meisseln am Schädel 380.
Messer:
— * Amputations- 255.
— * aseptisches 6.
— * Lappen- (Langenbeck) 259.
— * Resections- 332.
— * geknöpftes Resections- 353.
— * stumpfendiges 353.
— * Zwischenknochen- 264.
* Messersäge 334.
* Metallschienen 91—93.
— Eisenblech 91.
— Eisendraht 92, 93.
— Zinkblech 92.
* Mitella 73, 74.
— * parva 73, 74.
— * quadrangularis 75, 76.
— * triangularis 74, 75, 76.
— * improvis. 150.
* Mitra Hippocratis 62.

Morphiumchloroformnarkose 169.
Morphiuminjection 169, 401.
* Mullschärpe nach Unna 79.
Muskeln:
— * Naht 266.
— * d. Handgelenks an Radialseite 338.
— * d. Handgelenks an Ulnarseite 337.
— * d. Hüftgelenks an Rückseite 371.
* Muskelschnitt bei Amputation 258.
* Muskellappenschnitte 261 f.
— * nach Langenbeck 261.
— Ovalairschnitt 262.
— * nach Verduin 261.

N.

Nachblutung:
— parenchymatöse 215, 216.
— nach Resection des Kniegelenks 367.
— Mittel gegen dieselbe 214, 215.
Nadeln:
— * Carlsbader 25, 26.
— Heft- 21.
— * Sicherheits- 70.
Nähmaterial 21.
Naht:
— * Darmnaht 388 f.
— * Einstülpungsnaht nach Neuber 193, 194.
— * fortlaufende oder Kürschnernaht 22.
— * Haut- 266, 267.
— * Knopfnaht (unterbrochene) 21.
— * Languettennaht 22.
— * Muskel- 266.
— Nerven- 194, 195.
— * Periost- 266.
— Sehnen- 194.
— * tiefe 24, 266.
— — * Balken- oder Zapfen- 26.
— — * Bleiplatten- (Lister) 26, 27, 28.
— — * Catgutnaht, verlorene oder tiefe, versenkte 26, 28.
— — * Combinirte (Entspannungsn.) 26, 27.
— — * Faltennaht 25.
— — * Matrazennaht 25.
— — * Perlennaht (Thiersch) 26, 27.
— — * Umschlungene Naht 25, 26.
Naphthalin 45.
Narkose 169.
— Erbrechen in derselben 175.
* Nasenbinde 63.
Nekrosen-Operation 192—194.
Nekrotomie 191.
* Nervus ischiadicus 371.
* Nervus ulnaris an Rückseite des Ellbogengelenks 345.
Nervennaht 194, 195.
— directe 195.
— paraneurotische 195.
Nervenstümpfe bei Amputation 265.
Normalbinde 161.
* Nothschienen 145 f.
* Nothverband für d. Schlachtfeld 159—163.

O.

Oacum (Schiffswerg) 32.
* Oberarm, Querschnitte 283—285.
Oberarm-Amputation 282 f.
— * Tuchverband 74.
* Oberarm-Exarticulation 286 f.
— * Tuchverband 74.
Oberarm-Fractur:
— * Pappschiene 153.
— * Schienenverband 81, 82.
— * Stromeyers Kissen 128, 129.
— * Middeldorpf's Triangel 129, 130.
Oberschenkel:
— * Elastische Extension durch Esmarch's zerlegbare Schiene 142.
— * Lagerung des Amputirten beim Verbandwechsel 320.
— * Polsterverband 267.
— * Querschnitt 317—319.
— * Querschnitt in der Condylenlinie 314.
Oberschenkel-Amputation 317 f.
— * Blutleere, künstl. 210, 211.
* Oberschenkelbein, oberes Ende mit Muskelansätzen 374.
* Oberschenkel-Exarticulation 320 f.
— * Stichmethode 320—323.
— * mit Zirkelschnitt 323—325.
Oberschenkel-Fractur:
— * Gewichtsextension 138.
— Schienen und Verbände:
— — * Desault-Liston'sche Schiene 136.
— — * Gooch's Spaltschiene 139.
— — * Holzspangipsverbd. 104—106.

— — * Spreizlade nach v. Renz 126, 127.
Occlusionsverband, antiseptischer 176.
Oeltuch 34.
Operation bei Nacht u. auf Schiffen 402.
* Operationsanzug 5.
* Operationsleuchter 402.
Operationstisch 10, 11.
Organtin 31.
Ovalairschnitt nach Langenbeck 262, 269, 271.

P.

* Panzerhandschuh 63, 64.
* Pappschienen 87—90.
— * für Arm 88.
— * für Bein 89.
— * geformte 87.
— * geformte zweischalige 87, 88, 89.
* Pelotte, improv. 213.
Pergamentpapier zu Eisbeutel 51.
Periost, Erhaltung desselben 331 f.
— * Naht 266.
— * Zurückschieben 256.
* Perlennaht 26, 27.
Pflaster 20.
— englisches 20.
* Phalangensäge 265.
* Phlebotom nach Lorinser 248, 249.
* Phlebotomie 248 f.
Pflegmone, acute septische 179.
* Polster für Verbände 32, 33.
Polsterverband 31, 32.
— * antiseptischer 68.
— * antisept. nach Amputation des Obersch. 267.
* Pott'sche Seitenlage 123.
* Pravaz'sche Spritze 401.
Protectiv silk 34.
Puls beim Chloroformiren 169.
Pulververbände, antiseptische 45, 46.
Pyo-Pneumothorax 384.

Q.

Querschnitt:
— * des Ellbogengelenks 281.
— * des Oberarms 283, 284, 285.
— * des Oberschenkels 317—319.
— * des Oberschenkels in der Condylenlinie 314.
— * des Unterschenkels 310—312.
— * des Vorderarms 277—279.
Quetschwunden der Finger 64.

R.

Radius, * Absägen des skelettirten 340.
Radiusfractur:
— * Abductionsschiene 85.
— * Dorsalschiene 86.
* Raspatorium 255, 256, 332.
Reamputation 326.
* Reflector, improvis. 402, 403.
Reflexhemmung des vagus bei Narkose 171.
Reinigung:
— der Instrumente 7.
— der Kranken 8 f.
— der Luft (Spray) 7.
— des Operationsfeldes 10.
— der Schwämme 12, 13.
Reinlichkeit:
— der Chirurgen und Gehülfen 5.
— der Kleidung des Arztes 5.
— der Mundhöhle des Arztes 5.
— der Wunde (Asepsis) 3, 4.
* Renversée 58, 59.
Resection:
— partielle (atypische) 183.
— totale 184.
— subperiostale 331 f
— * des Darmes 390—393.
— des Ellbogengelenks
— — nach Hüter 348 f.
— — * nach v. Langenbeck 347, 348.
— — * nach Liston (T-Schnitt) 344 f.
— — partielle 328.
— — Schienen und Verbände, siehe: Ellbogengelenks-Resection.
— des Fussgelenks 355 f.
— — * osteoplastische im Tarsus 361 f.
— — * subperiostale nach v. Langenbeck 355 f.
— — Schienen und Verbände, siehe: Fussgelenks-Resection.
— der Gelenke (Allgemeines) 331 f.
— * des Handgelenks, totale 341 f.
— — Schienen und Verbände, siehe: Handgelenks-Resection.
— des Kniegelenks 363 f.
— — * mit vorderem Bogenschnitt 363, 364.

— — mit nach oben convexem Bogenschnitt 364.
— — *subperiostale (seitl. Bogenschnitt) 367 f.
— — Schienen und Verbände, siehe: Kniegelenks-Resection
— des Knochenstumpfes 326, 327.
— *der Rippe 387.
— *am Schädeldach 378 f.
— *des Schultergelenks 350 f.
— — *ältere Methode 350 f.
— — *subperiostale 353 f.
— — *Resect. d. proc. glenoidalis scapulae 354, 355.
— *des Vorderarms am unteren Ende 336 f.
*Resectionsmesser 332.
— *geknöpftes 353.
*Resectionssäge 335.
Respiration beim Chloroformiren 169, 171.
— *künstliche, nach Silvester 173, 174.
Rippe
— Fractur 385.
— *Resection 387.
*Rücken, Einwickelung desselben 67.

S.

Säge:
— *Blatt- 262.
— *Bogen- 262.
— *Ketten- 534.
— *Kronen- 381.
— *Messer- 334.
— *Phalangen- 265.
— *Resections- 335.
— *Stich- 334.
Salicyl-Glycerinsalbe 48.
Salicylsäure 44.
Salisylsäurepulver 46.
Salicylsalbe 44.
Salicylwatte 44.
*Sanitätsmannschaft mit Strohmatten 148.
*Scalpell, convexschneidiges 259.
Scarification, multiple 180.
*Schabeisen 332.
— *nach v. Langenbeck 192.
Schädel:
— *Innenseite mit Blutgefässen 382.
— *Trepanation 378 f.
— Verletzungen 378 f.
Scheere:
— *Baum-Sch., amerikan. 387.
— *Knochen- 265.
*Schieberpinzette 16.
— *Unterbindung mit hängenden Schieberp. 16.
*Schielhaken 398.
Schienen:
— Arm-Sch.
— — *Abductionssch. bei Radiusfractur 85.
— — *Dorsalsch. bei Radiusfractur 86.
— — *Drahtsiebsch. mit Wattepolster 92.
— — *aus Glas 93.
— Bein-Sch.
— — *aus Blech 91.
— — *aus Draht 92.
— — *aus Glas 94.
— — *aus Tuch 82, 83.
— Ellbogen-Sch.
— — *stumpfw. gepolsterte Sch. 86.
— Hand-Sch.
— — *gepolst. nach Stromeyer 85.
— Kniegelenks-Sch. nach Watson 87.
— Oberarm-Sch.
— — *aus Holz 82.
— — *aus Pappe 89.
— Oberschenkel-Sch.
— — *Hohlsch. nach Bell 84, 85.
— — *Pappe 89.
— — *nach Desault-Liston 136.
— Unterschenkel-Sch.
— — *Hohlsch. nach Bell 84.
— — *aus Pappe 89.
— — *provisor. Sch. bei Fractur 81.
— Vorderarm-Sch.
— — *Flügelsch. 90.
— — *aus Pappe 88.
— — *Supinationssch. 86.
— — *nach Stromeyer, rechtw. gepolsterte Sch. 85.
*Schienengipsverbände 110 f.
Schienenmaterial:
— *Blech 91, 92.
— *Draht 92, 93.
— *Gips 99 f. siehe Gips.
— *Glas 93, 94.
— *Holz 81—87.
— *Kleister 94.
— *Metall 91—93.
— *Pappe 87—90.

— *Tuch 82, 83.
Schienenmaterial improvis.:
— *Binsen 147.
— *Blumentopfgitter 147.
— *Holzstäbegitter 147.
— *Pappe (Armlade) 152, 153.
— *Stroh 145, 146.
— *Telegraphendraht 153.
— *Uniformstücke, abgeschnittene 147—151.
— *Waffenstücke 147—149.
— *Zinkblech 151.
— *Zweige 145.
*Schienenstoff, schneidbarer 82, 83.
Schienenverbände 81 f. siehe Schienen.
Schienenverband für Finger 64.
*Schifferknoten 16, 21.
— *aus Tuchbinde 69.
Schiffswerg als Verbandstoff 32.
Schilddrüse, retrofasciale Ablösung 398.
*Schlangentour 57, 59.
*Schlauchklemme für künstliche Blutleere 207.
*Schlittenapparat nach Volkmann 138.
Schlottergelenk 336.
— *Stützapparat für dasselbe 349.
Schlüsselbein-Fractur:
— Binden-Verband
— — *nach Desault 65, 66.
— — *nach Velpeau 65, 66.
— *Heftpflasterverband nach Sayre 143, 144.
— *Tuchverband 76.
*Schlussapparat für Kautschukstrang 207, 208.
*Schnallen für Schienen nach Emmert 84, 85.
*Schnittführung, fehlerhafte, bei Ablösung der Hautmanschette 258.
Schorf, Heilung unter demselben 45.
*Schrägbrett, stellbares (Esmarch) 49, 53, 54.
Schürzenverband:
— *für die Brust (Roser) 77.
— *für Leistengegend (Roser) 79.
*Schulter, Einwickelung derselben 63, 64.
Schultergelenk:
— *Bänder 353.
— *künstliche Blutleere 208, 210.
Schultergelenks-Entzündung:
— *Spangipsverband 103.
*Schultergelenks-Exarticulation 286—289.
— *mit Lappenschnitt 287, 288.
— *mit Zirkelschnitt 288, 289.
— *Tuchverband 74.
Schultergelenks-Resection 350 f.
— *ältere Methode nach v. Langenbeck 350 f.
— *subperiostale 353 f.
— *Resection d. Proc. glenoidalis scapulae 354, 355.
Schultergelenks-Verletzungen 328, 329.
Schulterkopf, *Absägen desselben 352.
*Schultertuch 73, 74.
Schussfracturen:
— einfache 182.
— complicirte 182.
Schusswunden 176.
*Schutzdecke bei Operationen 11.
Schutzkörbe:
— *für Lagerungsapparate bei Verletzungen 131, 132.
— *für Lagerungsapparate, improvisirte 132.
Schutzverband 30.
Schwämme 11, 12, 13.
— Reinigung derselben 12, 13.
— auf Verbandplatz 164.
Schwebeschienen:
— *getheilte für Resection des Ellbogengelenks 121.
— *aus Holz 112.
— *aus Telegraphendraht. improvis. 113.
Schweinsblase als Eisbeutel 51.
*Scultet'sche Binde 60.
Seide, antiseptische nach Czerny 20.
Sehnen:
— *der Hand auf der Dorsalfläche 342.
— des Handgelenks:
— — *an der Radialseite 338.
— — *an der Ulnarseite 337.
— *des Kniegelenks, Innenseite 368.
— *des musc. biceps (cap. long.) 351.
Sehnennaht 194.
Sepsis, Erscheinungen derselben bei Wunden 177.

*Sequesterzange 192.
*Sicherheitsnadel 70.
Sonde:
— gefurchte (Steinsonde) 394.
— *Kriegs- 187.
— *Zinnsonde mit antiseptischem Ballen 188.
*Spaltschiene, biegsame (Gooch) 81, 82.
Spangipsverband:
— *für Ellbogengelenk 108.
— *für Oberarm 103.
— *für Oberschenkel 104.
— *für Vorderarm 102.
*Sperrzange nach Roser 177.
*Spica (Kreuzgang) 59.
Spray 7.
— von Carbol im Felde 164.
*Spray-Producer nach Richardson 7, 8.
*Spreizlade für complic. Fractur des Oberschenkels 126, 127.
Spritze bei Transfusion 253.
— *Pravaz'sche 401.
*Stahlnagel für Knochen 365.
*Stapes, Binde 67, 68.
Stauung:
— von Blut und Lymphe 4.
— venöse 57, 58.
*Steigbügel (Binde) 67, 68.
Steinschnittlage 394.
Sterilisirung 36, 39.
*Stichsäge 334.
Stiefel:
— *als Fusslade 141.
— *nach Petit (Schiene) 91.
Stoffe, undurchlässige 34, 35.
*Strohlade 146.
*Strohmatte 146.
*Strohschiene 146.
*Stromeyers Kissen bei complic. Fract. des Oberarms 128.
*Stützbrett, stellbares 135, 136.
Stumpf:
— *nach einzeitigem Zirkelschnitt 256.
— *nach zweizeitigem Zirkelschnitt 259.
— *konischer 326.
Styptica 196.
Sublimat:
— schwache wässrige Lösung 41.
— starke wässrige Lösung 41.
— spirituöse Lösung 41.
— Verhalten gegen Metalle 41.
Sublimatmull 161.
Sublimatserumgaze n. Lister 41.
Sublimatvergiftung 41.
*Supinationsschiene für Vorderarm 86.
Suspension:
— *des Fusses 50.
— *der Hand (verticale) 49, 50.
— *der unteren Extremität im Gipsverband 106, 107.
*Suspensionsdraht bei Schwebeschienen 113, 114.
*Suspensionsschiene nach Volkmann 49, 50.
Syncope 171, 175.

T.

*Tamponade mit antisept. Ballen 196.
Telegraphendraht:
— *als Armschiene 154.
— *als Beinschiene 155.
*Testudo 63, 64.
Thonerde, essigsaure 43, 44.
*Thoracocenthese 385, 386.
Thymol 45.
*Tirefond nach Heine 383.
Torf als Verbandstoff 31.
Torfmoos als Verbandstoff 31.
*Torsion des Gefässes 18.
Tourniquet:
— *-Hosenträger 216, 217.
— *Knebel-, improvis. 202.
— *Knüppel-, improvis. 203.
— *Schrauben-, 201.
— *Spiralfeder- nach Esmarch 217, 218.
Trachea, siehe: Luftröhre.
*Tracheotomie 397 f.
— Crico-Tracheotomie 397.
— *Laryngotomie 397.
— Tracheotomia inferior 397.
— Tracheotomia superior 397.
*Tragbahren-Extensions-Verband v. Esmarch 140.
*Tragbahrenheber 132, 133, 134.
Tragetuch für den Arm:
— *dreieckiges 74—76.
— *kleines 73, 74.
— *viereckiges 75, 76.

Tragschiene:
— *aus Draht 115.
— *aus Holz 114.
*Transfusion 250 f.
— *Autotransfusion 253.
Transplantation 22.
*Trepan 381.
— *Anwendung desselben 382.
*Trepanation 378 f.
*Trephine 381.
*Triangel nach Middeldorpf 129, 130.
Trockenlegung der Wunde 23.
Trockenverband 30.
*Tropfflasche zum Chloroformiren 169, 170.
*Tropfröhre nach Volkmann 181.
*Tuberculum majus u. minus mit Muskelansätzen 352.
Tuch als Verband 68 f.
— *dreieckiges Kopftuch 70.
— *viereckiges, grosses Kopftuch 71, 72.
Tuchbinde 69.
Tuchverbände 68 f.
— *für Arm (Tragetuch) 73, 74, 75, 76.
— *Augen 72.
— *Becken 79.
— *Brust 77.
— *Ellbogen 73.
— *Fuss 78.
— *Genitalien 79.
— *Hals 72, 73.
— *Hand 73.
— *Hinterbacken 78.
— *Hüfte 78.
— *Kiefer 72.
— *Knie 78.
— *Kniescheibenfractur 80.
— *Kopf 70, 71.
— *Leistengegend 79.
— *Oberarm, amputirten 74.
— *Schlüsselbein 76.
— *Schulter 73, 74.
*Tupfer 11, 12.

U.

Umschläge:
— antiseptische 179.
— erregende 51.
— kalte 51.
— Priessnitz'sche 51, 56.
*Umschlag (renversée) 58, 59.
*Umstechen des Gefässes 17, 18.
Unterbindung der Art.:
— *anconea 235.
— *Aorta 238.
— *axillaris 234.
— *brachialis 235.
— *Carotis communis sinistr. in der Höhe d. ligm cricothyreoid. 229.
— *Carotis communis zw. beiden Köpfen des m. sternocleidomast. 230.
— cruralis vor Exart. nach Larrey 323. 324.
— *femoralis:
— — *unter ligam. Poupart. 241.
— — *unter Art. profunda 242.
— *iliaca communis 238, 239.
— *iliaca externa 240.
— *lingualis 231.
— mammaria intern 388.
— meningea media 384.
— *poplitea 243.
— *radialis 236, 237.
— *subclavia 232, 233.
— *tibialis antica:
— — *über der Mitte des Unterschenkels 244.
— — *im unteren Dritttheil des Unterschenkels 246.
— *tibialis postica:
— — *über der Mitte des Unterschenkels 245.
— — *hinter dem malleol. intr. 247.
— *ulnaris 236, 237.
Unterbindung:
— directe 218 f.
— — Aneurysma traumatic. diffus. 221.
— — Blutleere, künstl. 222.
— — Blutreservoir 222.
— — Hautschnitt von Wunde aus 218, 219.
— — Ligatur 222.
— indirecte, nach Hunter 222 f.
— — *Aneurysmanadel, Einführung derselben 227.
— — *Arterienscheide, Freilegung und Oeffnung 225, 226.
— — *Hautschnitt, Ausführung 224, 225.
— — Hautschnitte zur Unterbindung der Gefässstämme 223.

— — Indication 222, 224.
— — * Isolirung der Arterie durch Knopfsonde 227.
— — * Schifferknoten 228.
— — Vorzeichnen des Schnittes 222, 223.
— — * Zellgewebe, Trennung desselben 225.
— * mit hängender Schieberpinzette 16.
— Regeln für die Unterbindung an den einzelnen Arterienstämmen 229 f.
* Unterkiefer, Vorschieben desselben in der Narkose 172.
Unterkiefer-Verletzung:
— * Kinnschleuder (funda max.) 63, 72.
Unterschenkel:
— * Querschnitte 310—312.
Unterschenkel-Amputation:
— * im unteren Dritttheil 259, 309.
— * in oberen 2 Dritttheilen 309, 310.
Unterschenkel-Exarticulation im Kniegelenk:
— * mit Lappenschnitt 315, 316.
— * mit Zirkelschnitt 313, 315.
Unterschenkel-Fractur:
— * Dorsale Hanf-Gipsschiene 99.
— * Mac Intyre'sche Schiene (Liston) 127, 128.
— * Petit'sche Beinlade nach Heister 127.
— * Scheuer's Beinlade 128.
Untersuchung der Schusswunde 176.
* Urethrotomia externa 394.

V.

Vena cruralis, Unterbindung derselben vor Exart. nach Larrey 323, 324.
* Vena mediana basilica 248 f.
* Vena poplitea bei Resect. des Kniegelenks 364.
* Venaesectio 248 f.
Vene, * Eröffnung bei Transfusion 251.
Verband 30 f.
— * nach Aderlass 249.
— Antiseptischer 30.
— * Dauer-, antiseptischer 267.
— Deck- 30, 31.
— erhärtender 94 f.
— — Gips- 96 f.
— — Guttapercha- 96.
— — Kleister- 94, 95.
— — Wasserglas- 95, 96.
— — Wattepapp- 95.
— * erster auf Schlachtfeld 158—163.
— fixirender bei complicirten Fracturen 185, 186.
— Kissen- 31, 32.
— * am Kopf 61, 62, 63.
— * Polster-, antiseptischer 68.
— * Polsterverband nach Amputation des Oberschenkels 267.
— Pulververband, antisept. 45, 46.
— * Schienenverband 81 f.
— Schutzverband 30.
— Trockenverband 30.
* Tücherverband 68 f.
Verbandmaterial, einheitliches 161.
* Verbandpäckchen des Soldaten 157.
* Verbandpolster 32, 33.
Verbandstoffe:
— durchlässige 30 f.
— — Gaze 30, 31.
— — Holz 31, 32.
— — Jute 32.
— — Krüllgaze 31.
— — Mull 30.
— — Schiffswerg 32.
— — Torf 31.
— — Waldwolle 32.
— — Watte 31.
— undurchlässige 34.
— — Billroth-Battist 34.
— — Firnisspapier 34.
— — Kautschukstoffe 34.
— — Mackintosh 34.
— — Oeltuch 34.
— — Protectiv silk 34.
— — Wachstaft (Lister) 34.
Verbandwechsel 46, 47, 48.
Verblutungstod (Transfusion) 250.
Verbrennung, Brandliniment 45.
Verletzungen der Gelenke:
— Ellbogengelenk 328.
— Fussgelenk 329, 330.
— Handgelenk 327, 328.
— Hüftgelenk 330, 331.
— Kniegelenk 330.

— Schultergelenk 328, 329.
Verletzung des Mastdarms 393.
Vorderarm:
— * Querschnitte 277—279.
Vorderarm-Amputation 277.
— * Hautlappenschnitt 259.
— * Zirkelschnitt, zweizeitiger 256.
Vorderarm-Fractur:
— * Abductionsschiene (Radiusfractur) 85.
— * Dorsalschiene (Radiusfractur) 86.
— * Flügelschiene 90.
— * Pappschiene 88.
— * rechtwinkl. Sch. n. Stromeyer 85.
— * Spangipsverband 102.
— * circuläre Einwickelung d. Vorderarms, Gefahr derselben 90.
Vorderarm-Resection:
— * am unteren Ende 336 f., siehe Handgelenks-Resect.

W.

* Wachsfackel 402.
Wachstaft 34.
Wärmeentziehung 51.
Waldwolle als Verbandstoff 32.
Wasser, Sterilisirung desselben 39.
Wasserglasverband 95, 96.
Wasserstoffsuperoxyd 45.
Watte 31.
— entfettete (Bruns) 31.
— gewöhnliche 31.
Wattepappverband nach Burggräve 95.
* Weiberknoten 21, 69.
Weichtheile:
— * Durchschneidung derselben 254 f.
— * Zurückhalten derselben 264.
Wundbehandlung:
— Aufgabe derselben 3 f.
— offene 48.
* Wunddusche nach Esmarch 13, 14, 15.
Wunde:
— Reinlichkeit 3, 4.
— Schädlichkeiten 3, 4.
— Trockenlegung 3.
— * Vereinigung nach Amputation 266, 267.
Wundhaken:
— * nach v. Langenbeck 178.
— * nach Volkmann 178.
— * improvisirter 178.
* Wundnaht 21.
* Wundränder, Vereinigung derselben 20 f.
Wundsecret 3.
— Ableitung desselben 23.
— Aufsaugen desselben 29.
— Eintrocknen desselben 29.
Wundverband 30 f.

Z.

Zange:
— * Arterien- 16.
— * Drain- 23.
— * Fass- 334.
— * Haken- 334.
— * Hohlmeissel- 379.
— * Knochen- 256.
— * Kugel- 188.
— * Locheisen- 379.
— * Löwen- 334.
— * Sequester- 192.
— * Sperr- 177.
— * Zungen- 173.
* Zapfennaht 26.
Zehe:
— * Exarticulation 290 f.
— * Exarticulation der grossen Zehe 292.
— * Exarticulation der fünften Zehe 293.
Zinkoxyd 46.
Zinnstreifen als Schutz für Weichtheile 339, 340.
Zirkelschnitt:
— * einzeitiger (Celsus) 254, 255, 256.
— * zweizeitiger (Petit) 256—259.
* Zirkeltour 57, 59.
* Zweigschienen 145.
* Zunge, Hervorziehen derselben 173.
* Zungenzange 173.

Autoren-Register.

* bedeutet: „illustrirt".

A.

Adelmann. Compression der Art. durch forcirte Beugung der Glieder 202, 204.
— * Gipsverband 96, 97.
Albert, * Gefahr der circulären Einwickelung des Vorderarms 90.
Allarton, Blasenschnitt 396.
Amussat, * Balkenpinzette 18.
— gefurchter Holzcylinder zur Darmnaht 390.
Anschütz, Gipsschienen 99.

B.

Bardeleben, * Beckenstütze 104.
— Chlorzinkjute-Kuchen 42.
— * Drahtschwebe für untere Extremität 156.
Bartscher, offene Wundbehandlung 48.
Baudens, * Kugelschraube 188.
Baum, Terpenthinöl 196.
Beck, * Strohmatten 146.
Beely, * abnehmbare Gipsschienen 98, 99.
— * Gips-Hanfschiene für Resection des Kniegelenks 110, 111.
Bell, * Hohlschienen, geformte 84, 85.
— * Schienen 84, 139.
Billroth, Battist 34.
— Exart. d. Unterschenkels im Kniegelenk 315.
— * Gipsverband 101.
— klebende Jodoformgaze 43.
— Terpenthinöl 196.
Böhm, Wasserglas mit Kreide gemischt 96.
Bonnet, * Drahthose 123, 124.
— Drahtkörbe 92.
Bose, retrofasciale Ablösung der Schilddrüse 398.
Brandis, * Compression der Aorta 214.
— * improvis. Glüheisen aus Telegraphendraht 197.
Brünninghausen, Amputation 255.
Bruns, Carbolstreupulver 46.
— hydrophile Charpiewatte 31.
— Imprägniren der Verbandsstoffe im Kriege 40.
v. Bruns, * Exart. des Fusses, Modification nach dem Le Fort'schen Verfahren 309.
Burggräve, Wattepappverband 95.
Burow, Essigsaure Thonerde als Antisepticum 43, 44.
— offene Wundbehandlung 48.
Butcher, Exart. im Kniegelenk 316.
— * Resectionssäge 335.

C.

Carden, Exart. im Kniegelenk 316.
Celsus, * einzeitiger Zirkelschnitt 254—256.
Chassaignac, Drainage 23.
Chiene, improv. Drainage mit Catgutfäden 24.
Chopart, * Exart. im Tarsus 296 bis 298.
Cline, Hohlschienen 84.
Condy, Fluidum 44.
Cooper, Aneurysmanadel 227.
Crosby, * Heftpflasteransa 137.
Czerny, * Darmnaht 389.
— Seide 20.

D.

Desault, * Verband bei Schlüsselbeinfractur 65, 66.
* Desault-Liston'sche Schiene 136.
Dieffenbach, * Exart. im Hüftgelenk 324, 325.
Dobson, * doppeltgeneigte Ebene 126.
Donders, Epidermisnaht 64.
v. Dumreicher, * Flügelschiene für Fractur des Vorderarms 90.

E.

Emmert, * Schnallen 84, 85.
Esmarch, * Aortencompressorium 211, 212, 213.
— * Apparate für künstliche Blutleere 206, 207.
— * Beckenstütze 104.
— Blutleere, künstliche 205 f.
— * Bügelschiene für Resection des Fussgelenks 118, 119.
— * Bügelschiene für Resection des Handgelenks 119, 120.
— * Chloroformapparat 169, 170.
— * doppeltgeneigte Ebene fürs Lazareth 125.
— * Doppelschiene für Resect. des Ellbogengelenks 120.
— * Drahthose zum Verpacken 124.
— * dreieckiges Verbandtuch nebst Anwendung 158, 159.
— * Exart. d. Fusses, Modification d. Le Fort'schen Verfahrens 307.
— * Extension durch Kautschukringe resp. -schläuche 139, 140.
— Gipsschwebeschienen:
— — * f. Resect. d. Ellbogengelenks 114, 115.
— — * f. Resect. d. Fussgelenks 113, 114.
— — * f. Resect. d. Handgelenks 115 bis 117.
— * Hackenstütze 35, 36.
— * Kühlschlange 52, 53.
— Kühldecke 52.
— * Schienenstoff, schneidbarer 82, 83.
— * Schwebeschiene, getheilte, für Resect. d. Ellbogengelenks 121.
— * Spiralfeder-Tourniquet 217, 218.
— * stellbares Schrägbrett 49, 53, 54.
— * Tourniquet-Hosenträger 216, 217.
— * Tragbahren-Extensions-Verband 140.
— * Verbandpäckchen d. Soldaten im Kriege $18^{70}/_{71}$ 157.
— * Wunddusche 13, 14.
— * zerlegbare Extensions-Schiene 142.

F.

Faraboeuf, * Fasszange 334.
Fergusson, * Löwenzange 334.
Fischer, E., Naphthalin als Antisepticum 45, 46.
Foulis, * Schlussapparat für Kautschukstrang 207, 208.

G.

Gamgee, * Rockärmelmitella 150.
Gerdy, Tuchverband 69.
Gooch, * biegsame Spaltschienen 81. 82.
— * Spaltschienen 139.
Graf, Tannin 196.
Gritti, osteoplastische Verlängerung des Oberschenkels 316.
Günther, * Exart. d. Fusses (Pirogoff) 305—307.

H.

Hagedorn, * Catgut-Glaskasten 19, 20.
— Nadel 194.
Hahn, Resection des Kniegelenks 364, 365.
Heine, * Tirefond 383.
Heister, * Petit'sche Beinlade 127.
Hoffmann, * Locheisenzange 379.
Hüter, Resection des Ellbogengel. 348 f.
— Resect. d. Hüftgelenks 376, 377.
— Unterbdg. d. Art. lingualis 231.
Hunter, * indirecte Unterbindung 222 f.

J.

Jobert, * Darmnaht 389, 390.
— Metallring für Darmnaht 390.

K.

Koch, Sublimat als Antiseptic. 40.
Kocher, Bismuthum subnitric. 46.
— Juniperus-Catgut 20.
Köhler, Transfusion 250.
König, Chlorzink gegen Hospitalbrand 42.
— Jodoform bei Drains 24.
— Resect. d. Hüftgelenks 375.
— Wasserglas m. Magnesit gemischt 96.
Kronecker, Infusion von Kochsalzlösung 250.
Küster, Salicylsäurepulver 46.

L.

v. Langenbeck, * Amputation des Unterschenkels 309, 310.
— * Doppelhaken 399.
— * Elevatorium 332.
— Exart. im Hüftgelenk 326.
— * Hakenzange 334.
— * Knockenhaken 335.
— * Kugelzieher 188.
— * Lappenmesser 259.
— * Muskellappenschnitt 261.
— Ovalairschnitt 262.
— * Resect. des Ellbogengel. 347 f.
— * Resect. d. Fussgelenks 355 f.
— * Resection d. Handgelenks 341.
— * Resection d. Hüftgelenks 373 f.
— * Resection d. Kniegelenks 367 f.
— * Resection d. Schultergel. 350—354.
— * Schabeisen 192.
— * Stichsäge 334.
— subperiostale Resection 331 f.
— Unterbindung d. subclavia 233.
— * Wundhaken 178.
Larrey, Unterbindg. der A. u. V. cruralis vor d. Exartic. 323, 324.
Laub, Tragbahrenheber 134.
Lazarski, Verflüchtigung des Sublimates 41.
Lecomte-Lüer, * Kugelsucher 189.
Le Fort, * Exart. des Fusses (Pirogoff) 307—309.
Leiter, * Kühlschlange 52, 53.
Lembert, * Darmnaht 389.
Liebreich, * electr. Kugelsucher 189, 190.
— Strychnininjection 175.
Lisfranc, * Exart. d. Fusses 293—296.
— * Exart. in d. Tarso-Metatarsalgelenken 293.
Lister, Antiseptischer Verband 30.
— * Bleiplattennaht 26, 27.
— Borlint 43.
— Borsäure als Antisepticum 43.
— Borsalbe 43.
— Carbolsäure als Antisepticum 39.
— Catgut 16, 19, 20.
— Chlorzink als Antisepticum 41.
— Deckverband 31.
— Desinfection der Luft 7.
— * Drain-Zange 23.
— * elastische Binde 35.
— * Schiene f. Resect. d. Handgelenks 131.
— Sublimatserumgaze 41.
— Wachstaft 34.
Liston, * Mac-Intyre'sche Schiene 127, 128.
— * Resect. d. Ellbogengel. 344 f.
Longmore, * improvis. electr. Kugelsonde 191.
Lorinser, * Phlebotom 248, 249.
Lowdham, * Hautlappenschnitt 259, 260.
Lücke, Resect. d. Hüftgel. 376.
Lüer, * Doppelcanüle 399.
— * Hohlmeisselzange 379.

M.

Maas, Unterbindung der Bauchaorta 238.
Mackintosh, Verbandstoff 34.
Mac Intyre, * Schiene für Unterschenkel 128.
Major, Tuch, dreieckiges 157.
— * Tücherverband für Fractur der Kniescheibe 80.
Malgaigne, * Exarticul. unter dem Talus 298—300.
Manec, * Exart. des Oberschenkels 320—323.
Marshall, * Kugelfeile 192.
Mathysen, Gipsverband 96.
Mayor, Drahtkörbe 92.
— Tuchverband 69.
Merchie, * Pappschienen, zweischalige geformte 87, 88. 89.
Middeldorpf, * Triangel bei Fract. des Oberarmes 129, 130.
Mikulicz-Wladimiroff, * Resect. des Fussgelenks 361 f.
Mitscherlich, Wasserglas mit Cement gemischt 96.
v. Mosetig, Jodoform als Antisepticum 42.
— Jodoformpulver 46.
Müller, P., * Autotransfusion 253.

N.

Nélaton, * Inversion 174, 175.
— * Kugelsonde 189.
Neuber, * Darmnaht 392.
— * Einstülpungsnaht 193, 194.
— * Glasschienen 93, 94.
— * Knochendrain 24.

— * Knochenrohr zur Darmnaht 390, 392.
— Torf als Verbandstoff 31.
Neudörffer, Apolyse 333.
— Verstärkung d. Gipsverbandes 102.
Nicaise, Compressionsgurt 209.
v. Nussbaum, improvis. Kugelsonde 189.

O.

Ollier, subperiostale Resection 331 f.

P.

Pancoast, * Aortencompressorium 210, 212.
Petersen, Zinkoxyd 46.
Petit, * Beinlade 49, 127.
— * Schraubentourniquet 200, 201.
— Stiefel 91.
— * zweizeitiger Zirkelschnit 256 bis 259.
Pinner, essigsaure Thonerde 43.
Pirogoff, * Brückenverband 108.
— * Exart. des Fusses 304, 305.
— * Gipsverband 97.
Port, Carbolsäurekalk 46.
Porter, Sägespäne als Verbandstoff 32.
— * Telegraphendrahtschienen 154.
Pott, * Seitenlage 123.
— Hohlschienen 84.
Pravaz, * Spritze 401.
Priessnitz, Umschläge 34, 51, 56.

Q.

Quincke, * Badewanne 8, 9.

R.

Ranke, Thymol als Antiseptic. 45.
Ravoth, * Operationsleuchter 402.
v. Renz, * Spreizlade für complicirte Fractur des Oberschenk. 126. 127.
Reverdin, Transplantation 182.
Richardson, * Spray-Producer 7, 8.
Ris, * gefensterter Gipsverband 101.
Roser, * Dorsalschiene bei Radiusfractur 86.
— * Drahtschiene für untere Extremität 92.
— * Haken für Knochenschraube 383.
— * Schürzenverband für die Brust 77.
— * Schürzenverband für Leistengegend 79.
— * Sperrzange 177.
Rupprecht, Borsäure bei Kindern 43.

S.

Salomon, * Blechschiene 91.
Sayre, * Elevatorium 332.
— * Heftpflasterverband f. Schlüsselbeinbrüche 143, 144.
Schede, improv. Drainage mit Glaswolle 24, 34.
— Resection des Hüftgelenkes 376.
Scheuer, * Beinlade 128.
Schnyder, * Tuchschiene 82, 83.
Schön, Zinkblechschienen 92.
Scultet, * vielköpfige Binde 60.
Seutin, Kleisterverband 94.
v. Siebold, * Krankenheber 134, 135.
Silvester, * künstliche Respiration 173.
Simpson, Chloroformiren 169.
Skinner, * Chloroformapparat 170.
Socin, * Stützapparat nach Resection des Ellbogengelenks 349.
— Zinkoxyd 46.
Spencer Well, * Arterienzange 16.
Starke, * Apparat zur permanenten Irrigation 181.
Steiner, Electropunctur des Herzens 175.
Stromeyer, * Abductionsschiene 85.
— * Handbrettschienen 85.
— * Kissen für Oberarmfractur 128, 129.
— phlebostatische Blutungen 197.
— * Vorderarmschiene, rechtwinklige 85.
— * Vorderarmschiene, stumpfwinkl. 86.
Syme * Aneurysmanadel 227.
— * Exarticul. des Fusses 300—303.
Szymanowsky, * Tücherverband für Clavicularfractur 76.
— * Resectionssäge 335.

T.

Thiersch, Bor- mit Salicylsäure 43.
— * improvisirter Irrigator 15.
— * Perlennaht 26, 27.
— Salicylsäure als Antiseptic. 43, 44.
Trommsdorf, Wasserstoffsuperoxyd als Antisepticum 45.

U.

Unna, * Mullschärpe 79.

V.

Velpeau, * Verband bei Schlüsselbeinfractur 65, 66.
Verduin, * Muskellappenschnitt 261.
Vetsch, * Exart. des Oberschenkels 323—325.
Völkers, * Holzspangipsverband 106.
— * Knüppeltourniquet 203.
— Verstärkung des Gipsverbandes 102, 104, 105, 106.
Vogt, Resection 332.
— * Schiene für Kniegelenksresection 87.
Volkmann, * Arm-Drahtschwebe 156.
— * Blechschiene für untere Extremität 91.
— * Dorsalschiene für Resection des Fussgelenks 117, 118.
— * gepolsterte Beckenstütze 35, 36.
— * Heberahmen 134.
— Krüllgaze 31.
— Muskellähmung durch Binden 59.
— * scharfer Wundhaken 178.
— * Schlittenapparat 138.
— * Supinationsschiene für Vorderarm 86.
— * Suspensionsschiene 49, 50.
— * Tropfröhre 181.
— * Verbandwechsel nach Amputation 320.

W.

v. Walther, * Exarticulation des Daumens 272, 273.
— * Exarticulation der Hand 276.
Watson, * Gipsschwebeschiene für Resection des Kniegelenks 112.
— * Schiene für Kniegelenksresection 87.
Weir, improvis. Ring bei der Darmnaht 393.
Weissbach, Zinkblechschienen 92.
White, * Resection des Hüftgelenks 371.
Wölfler, * innere Darmnaht 391, 392.
Wywodzoff, * Gipsbindenmaschine 99, 100.

Druckfehler:

Seite 211, Zeile 9 von unten lies: Compress**o**rium (statt Compress**a**rium).
„ 384, „ 9 „ „ „ : Pn**eu**mothorax („ Pneum**a**thorax).

WELLCOME LIBRARY INSTITUTE